

## ВОЗМОЖНАЯ РОЛЬ ФУЗИФОРМНЫХ БАКТЕРИЙ В ЭТИОПАТОГЕНЕЗЕ ПЕРИОРАЛЬНОГО ДЕРМАТИТА

АДАСКЕВИЧ В.П., МЯДЕЛЕЦ М.О., СТАХОВИЧ И.И., ГЕНЕРАЛОВ И.И.

Витебский государственный ордена Дружбы народов медицинский университет, г. Витебск, Республика Беларусь

Вестник ВГМУ. – 2019. – Том 18, №3. – С. 75-80.

## THE POSSIBLE ROLE OF FUSIFORM BACTERIA IN THE ETIOPATHOGENESIS OF PERIORAL DERMATITIS

ADASKEVICH U.P., MIADZELETS M.O., STAKHOVICH I.I., GENERALOV I.I.

Vitebsk State Order of Peoples' Friendship Medical University, Vitebsk, Republic of Belarus

Vestnik VGMU. 2019;18(3):75-80.

---

### Резюме.

В последние годы в развитии периорального дерматита активно изучается микробный фактор. Ранее предполагалась взаимосвязь его с кандидозом, а в последнее время участились сообщения о предполагаемой взаимосвязи с инфекциями, вызываемыми фузиформными бактериями. При этом исследователи ориентируются, как правило, на стандартные микробиологические методики, включающие световую микроскопию и посев материала на различные питательные среды.

Цель данного исследования заключалась в уточнении роли фузиформных бактерий в возникновении периорального дерматита с помощью как микроскопических, так и других современных методов диагностики, в частности ПЦР. Обследовано 30 пациентов с дерматозами лица (10 с периоральным дерматитом, 10 с папуло-пустулёзным подтипом розацеа и 10 с себорейным дерматитом), а также 10 здоровых человек, составивших группу контроля. В результате микроскопического исследования фузиформные палочковидные бактерии, содержащие несколько темноокрашенных гранул внутри бледноокрашенной цитоплазмы, были обнаружены у большинства пациентов с ПД (80% случаев), а также и у 40% пациентов с розацеа, 40% пациентов с себорейным дерматитом и у 10% здоровых лиц группы контроля. В результате исследования методом ПЦР в режиме реального времени фузобактерии (вид *Fusobacterium nucleatum*) были обнаружены у равного количества пациентов во всех группах (50%), а также у 1 человека из контрольной группы.

В результате проведенных нами исследований методами микроскопии и ПЦР в режиме реального времени не удалось подтвердить взаимосвязь между обнаружением фузобактерий и патогенезом периорального дерматита.

*Ключевые слова:* периоральный дерматит, фузиформные бактерии, роль в этиопатогенезе.

### Abstract.

The role of microbial factors in the development of perioral dermatitis (PD) has been actively studied recently. Previously PD was believed to be connected with candidiasis but lately reports have increasingly appeared about its tentative association with infections caused by fusiform bacteria. The researchers in this case are guided, as a rule, by standard microbiological techniques such as light microscopy and cultivation of biologic materials on various nutrient media.

This study was aimed at clarifying the role of fusiform bacteria in the development of PD with the help of both microscopic and other advanced diagnostic methods, PCR in particular. We examined 30 patients with facial dermatoses (10 with PD, 10 with papulopustular subtype of rosacea and 10 with seborrheic dermatitis), as well as 10 healthy subjects constituting the control group.

Microscopic investigation resulted in detecting fusiform rod-shaped bacteria containing some dark coloured granules within the pale cytoplasm in the majority of patients with PD (80% of cases), as well as in 40% of patients with rosacea, 40% of patients with seborrheic dermatitis, and in 10% of healthy subjects from the control group. The investigation by means of the real-time PCR techniques detected fusobacteria (*Fusobacterium nucleatum* ssp) in the equal quantity of patients in all

---

groups (50%), and also in one healthy subject from the control group.

The results of our investigations conducted with the help of microscopy and the real-time PCR techniques did not confirm the interrelationship between the detecting of fusobacteria and the pathogenesis of PD.

*Key words: perioral dermatitis, fusiform bacteria, role in the etiopathogenesis.*

Периоральный дерматит (ПД) – кожное заболевание, которое характеризуется появлением на коже вокруг рта эритематозной сыпи, состоящей из мелких папул и пустул. Этиология и патогенез ПД до сих пор остаются невыясненными, несмотря на большое количество публикаций, посвящённых данному вопросу. Принято считать, что возникновение ПД вызвано взаимодействием внешних (например, косметических) и внутренних (атопическая конституция) факторов [1-3]. При частом использовании увлажняющих кремов возникает хронический отек рогового слоя, что приводит к повреждению эпидермального липидного барьера, локализованного в этом слое, и снижению барьерной функции его и всей кожи в целом. Это способствует проникновению в кожу микробной флоры [1].

В последние годы появляются работы, представляющие результаты человеческого микробиома в различных компартментах (микробные сообщества, живущие на коже, слизистых оболочках, в просвете кишечника и других биотопах организма). Предпринимаются попытки установить его роль в развитии хронических воспалительных заболеваний кожи, таких как акне, розацеа, атопический дерматит и себорейный дерматит [4, 5]. Активно изучается микробный фактор и в развитии периорального дерматита (ПД). Ранее предполагалась взаимосвязь его с кандидозом, а в последнее время участились сообщения о предполагаемой взаимосвязи с инфекциями, вызываемыми фузиформными бактериями (ФБ) [6-9]. При этом исследователи ориентируются, как правило, на стандартные микробиологические методики, включающие посев материала на различные питательные среды и его микроскопию [4, 5].

Однако для подтверждения вышеуказанных предположений также необходимо использование более современных методов диагностики, таких, например, как метод ПЦР, который позволяет выявить возбудителя даже при наличии единичных молекул его ДНК. В доступной нам литературе не удалось обнаружить данных об определении ДНК фузиформных бактерий методом ПЦР при ПД или других дерматозах.

Цель исследования – уточнить роль фузи-

формных бактерий в возникновении периорального дерматита с применением лабораторных методов молекулярной диагностики (ПЦР).

## Материал и методы

В исследование были включены 4 группы пациентов: 10 пациентов с периоральным дерматитом (возраст 22-38 лет, 10 женщин), 10 - с папуло-пустулёзным подтипом розацеа (возраст 30-72 года, 5 мужчин и 5 женщин), 10 - с себорейным дерматитом кожи лица (возраст 25-60 лет, 3 мужчин и 7 женщин), а также 10 здоровых человек (возраст 19-55 лет, 1 мужчина и 9 женщин), составивших группу контроля. Всех пациентов наблюдали в кожном и поликлиническом отделениях УЗ «Витебский областной клинический центр дерматовенерологии и косметологии» в период с 1.11.2018 по 21.12.2018 гг. Критерии включения пациентов в исследование: длительность заболевания не менее 14 дней, локализация высыпаний преимущественно в периоральной области, отсутствие местного и системного лечения и использования косметических средств в течение 10 дней.

Высыпания у пациентов с ПД представляли собой полусферические, гиперемированные, нефолликулярные мелкие папулы диаметром 1-3 мм, от бледно-розового до ярко-красного цвета, с локализацией преимущественно вокруг рта, реже - на коже лба, щёк и носа. У некоторых пациентов обнаруживали папулы, пустулы и папулосквамозные высыпания, которые располагались на эритематозной коже.

У пациентов с папуло-пустулёзным подтипом розацеа определяли многочисленные папулы и пустулы красного, реже розового цвета. Нередко наблюдались эритематозная кожа, телеангиэктазии и воспалительные узлы. Высыпания локализовались на коже лба, носа, щёк и подбородка, реже - на волосистой части головы.

Высыпания у пациентов с себорейным дерматитом проявлялись в виде эритематозно-шелушащихся очагов, сопровождающихся зудом. В ряде случаев на коже щек, лба, нососщечных складок имелись папулы, а также выраженное шелушение с толстыми, желтыми и сальными чешуйками.

В группу контроля входили здоровые люди с чистой кожей, не имеющей каких-либо воспалительных очагов.

После получения информированного согласия на исследование, в период обострения заболевания с помощью цитощётки производили забор материала с кожи периоральной области. Образцы помещались в пробирки типа Эппендорф объёмом 1,5 мл с защёлкивающейся крышкой, содержащие по 300 мкл реагента «ДНК-экспресс». Доставку проб на базу лаборатории клиники учреждения образования «ВГМУ» проводили в термосе со льдом в течение 12 часов после получения подлежащего исследованию материала. Допускалось хранение биопроб на протяжении не более суток при температуре  $+4...+8^{\circ}\text{C}$  или при  $-18...-20^{\circ}\text{C}$  – не более двух недель.

Обнаружение ДНК фузобактерий вида *Fusobacterium nucleatum* проводили методом полимеразной цепной реакции (ПЦР) с детекцией результата в режиме реального времени с использованием амплификатора многоканального BioRad IQ5, США. Специфические участки ДНК возбудителя *Fusobacterium nucleatum* определяли путем накопления (амплификации) специфических фрагментов с помощью наборов реагентов формата «Флуоропол» (комплект реагентов для ПЦР-амплификации «Нуклеапол» (*Fusobacterium nucleatum*), комплектация One Step 12x8 Strip, количество тестов 96, фирма «Литех», Россия, Москва). Анализ проб с использованием набора «Флуоропол» включал 3 этапа: 1. Обработка биологической пробы (выделение ДНК). 2. Постановка реакции ПЦР-амплификации. 3. Флуориметрическая детекция продуктов амплификации непосредственно в процессе амплификации [10].

Параллельно проводили взятие материала для микроскопического исследования с помощью метода мазков-отпечатков. Предварительно подготовленное предметное стекло один или несколько раз прижимали к воспалительному очагу каждого пациента. Мазки фиксировали спиртом (70%), затем окрашивали в течение 10-15 мин отфильтрованным 1% водным раствором толуидинового синего, как описано у Maeda [18], промывали и высушивали.

Далее проводили иммерсионную микроскопию при помощи светового микроскопа Leica 2000 (объектив 100/1,25; окуляр 10/22). Компьютерные микроскопические изображения получали с помощью камеры Leica DFC295 и обрабатывали в программе LAS 4.4. (Leica, Германия).

Все полученные данные обрабатывались в программах Excel и Statistica 10. Результаты определения фузобактерий микроскопическим методом и методом ПЦР у здоровых лиц и в обследованных группах пациентов сравнивали, используя двусторонний точный критерий Фишера. Корреляцию между методами оценивали с помощью непараметрического коэффициента ранговой корреляции по Спирмену.

## Результаты

С помощью микроскопического исследования у 8 из 10 пациентов с ПД были обнаружены палочковидные бактерии, содержащие несколько темноокрашенных гранул внутри бледно-окрашенной цитоплазмы. Такие же бактерии были обнаружены и у 4 пациентов с розацеа, 4 пациентов с себорейным дерматитом и у 1 человека из группы контроля (рис. 1).

Данные об обнаружении *Fusobacterium nucleatum* методом ПЦР в режиме реального времени отличались от результатов микроскопического исследования. В группе контроля *F. nucleatum* были выявлены у 1 человека. В других группах ФБ были обнаружены у равного количества пациентов: 5 пациентов с ПД, 5 пациентов с розацеа и 5 – с себорейным дерматитом.

Следует отметить, что у большинства пациентов всех групп результаты тестирования методом ПЦР не совпадали с данными микроскопического исследования. У 7 из 40 лиц ФБ обнаруживались при микроскопии, но не определялись методом ПЦР, а у 6 человек, наоборот, наличие ФБ подтверждалось только с помощью ПЦР. Корреляции между результатами микроскопии и данными ПЦР-анализа установлено не было (ранговый корреляционный анализ по Спирмену).

Тем не менее, нам удалось подтвердить, что методом микроскопии фузиформные бактерии достоверно чаще выявляются при периоральном дерматите (8 из 10 обследованных) в сравнении с одним положительным случаем в контрольной группе (точный тест Фишера,  $p=0,005$ ). При этом частота обнаружения фузиформных бактерий методом микроскопии при других патологических состояниях (розацеа и себорейный дерматит) достоверно не отличалась от контроля (4 и 1 случай из 10;  $p=0,3$ ). С другой стороны, прослеживалась тенденция более частого выявления фузиформных бактерий при периоральном дерматите в сравнении с пациентами с себорейным дерматитом и ро-

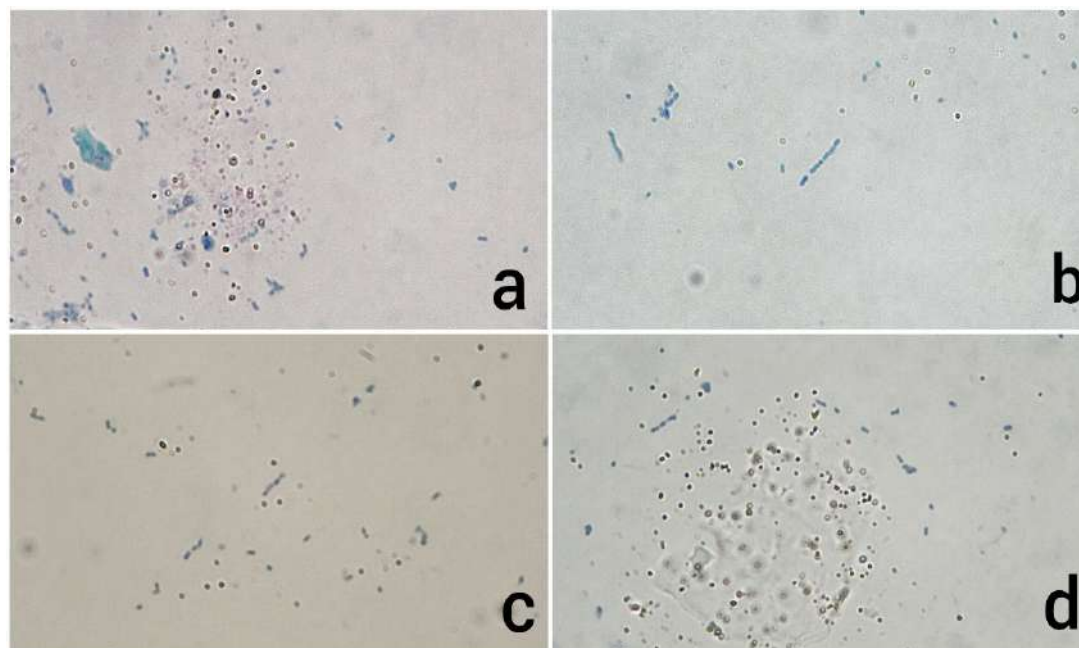


Рисунок 1 – Веретенообразные бактерии, обнаруженные у представителя контрольной группы (а), пациентов с периоральным дерматитом (б), с розацеа (с) и себорейным дерматитом (д).

зацеа (8 из 10 и 4 из 10 соответственно;  $p=0,09$ ).

В свою очередь, выявление *Fusobacterium nucleatum* методом ПЦР достоверно не отличалось по частоте между группой здоровых лиц и всеми обследованными группами дерматологических пациентов (2 и 5 случаев из 10, соответственно;  $p=0,35$ ). Однако следует отметить, что при патологии число случаев обнаружения *F. nucleatum* в ПЦР в целом повышается в сравнении со здоровыми лицами, что, вероятно, может быть связано с малой выборкой.

### Обсуждение

Фузобактерии – это анаэробные грамотрицательные полиморфные микроорганизмы, часто имеющие форму тонких длинных палочек с заостренными концами размером  $0,5-1 \times 2-3$  мкм, не имеющие жгутиков и не образующие спор и капсул. ФБ входят в состав нормальной микрофлоры верхних дыхательных путей, желудочно-кишечного тракта и половых путей. Некоторые виды фузобактерий являются условно-патогенными и при иммунодефицитах могут вызывать вторичные гангренозные и гнойно-гангренозные процессы. При ангине, герпетическом стоматите, гипотрофии у детей, при иммунодефицитных состояниях возможно развитие фузоспирохетоза – некротического воспалительного процесса на миндалинах и слизистой оболочке полости рта [13].

При периоральном дерматите ФБ впервые были обнаружены в 1971 году авторами А. Buck и К. W. Kalkoff (1971) благодаря микроскопическому исследованию мазков, взятых из псевдопустул и окрашенных методом по Граму и метиленовым синим [14]. В 1994 году по сообщениям Р. Berardi и др. (1994) ФБ были обнаружены на поверхности корней vellusных волос у пациентов с ПД методом ленты с толуидиновым синим [15]. Позже Н. Takiwaki (2003) и А. Maeda (2016) в своих исследованиях выяснили, что фузиформные бактерии обнаруживаются в большом количестве у пациентов с ПД по сравнению с пациентами с себорейным дерматитом, стероидиндуцированным розацеа, атопическим дерматитом, а также со здоровыми лицами контрольной группы. Бактерии, описанные как Р. Berardi (1994), так и Н. Takiwaki (2003), были сходными и содержали несколько темноокрашенных гранул внутри бледноокрашенной удлиненной палочковидной или фузиформной цитоплазмы [15-17].

Данные исследования привели авторов к выводу, что фузиформные бактерии, вероятно, могут являться этиологическим фактором периорального дерматита. Однако эти выводы были сделаны только на основе микроскопического исследования корней vellusных волос. Обнаружить ФБ в образцах биопсии или в мазках-отпечатках не представлялось возможным, так как ФБ утрачивались и не обнаруживались во время про-

цедур, применяемых для обработки биоптатов, или при заборе влажных мазков. Кроме того, не определялся видовой состав фузобактерий, хотя их виды различаются по патогенности.

Наше исследование подтверждает микроскопическое обнаружение у большинства пациентов с ПД (8 из 10) палочковидных бактерий, содержащих несколько темноокрашенных гранул внутри бледноокрашенной цитоплазмы, сходных по морфологическим признакам с теми, что были описаны как *P. Berardi* (1994), так и *H. Takiwaki* (2003). Однако такие же по морфологии бактерии, хотя и с меньшей частотой, были выявлены нами и у 4 пациентов с розацеа, 4 пациентов с себорейным дерматитом и у 1 представителя группы контроля. Таким образом, подтверждение непосредственного участия фузиформных бактерий в развитии периорального дерматита требует проведения дальнейших исследований.

Учитывая неизученный видовой состав фузобактерий и сравнительно невысокую специфичность микроскопического метода, мы провели исследование методом ПЦР с целью выявления при ПД *Fusobacterium nucleatum* – наиболее частого патогена человека из группы фузиформных бактерий. Однако по его результатам *F. nucleatum* были обнаружены у равного количества пациентов во всех изучаемых группах (50%), а также у 1 человека из контрольной группы. Отсюда можно заключить, что *F. nucleatum* не являются специфичными для периорального дерматита. Тем самым в дальнейших исследованиях следует оценить патогенетическую роль других представителей рода *Fusobacterium*, в частности – *F. necrophorum* и *F. periodonticum*.

## Заключение

Проведенные нами исследования методами микроскопии и ПЦР в режиме реального времени у 30 пациентов с дерматозами лица (10 с периоральным дерматитом, 10 с папуло-пустулёзным подтипом розацеа и 10 с себорейным дерматитом), а также 10 здоровых человек контрольной группы не могут подтвердить специфическую роль фузобактерий в развитии у пациентов периорального дерматита, что требует проведения дальнейших исследований.

## Литература

1. Dirschka, T. Topical cosmetics and perioral dermatitis / T.

- Dirschka, H. Tronnier, K. Weber // J. Dtsch. Dermatol. Ges. – 2004 Mar. – Vol. 2, N 3. – P. 194–199.
2. Грашкин, В. А. Роль эндогенной интоксикации в патогенезе периорального дерматита / В. А. Грашкин // Вестн. последиплом. образования. – 2004. – № 2. – С. 25–26.
3. Довжанский, С. И. К патогенезу и терапии розацеа и периорального дерматита / С. И. Довжанский, И. Г. Грашкина, Э. М. Яксанова // Вестн. дерматологии и венерологии. – 1980. – № 4. – С. 38–40.
4. Адаскевич, В. П. Периоральный дерматит: клиническая картина, диагностика, лечение / В. П. Адаскевич // Consilium medicum. – 2008. – № 1. – С. 17–20.
5. Аравийская, Е. Р. Микробиом: новая эра в изучении здоровой и патологически изменённой кожи / Е. Р. Аравийская, Е. В. Соколовский // Вестн. дерматологии и венерологии. – 2016. – № 3. – С. 102–109.
6. Олисова, О. Ю. Периоральный дерматит / О. Ю. Олисова, С. А. Громова // Рус. мед. журн. Дерматология. – 2003. – № 17. – С. 972–975.
7. Dolenc-Voljc, M. Density of Demodex folliculorum in perioral dermatitis / M. Dolenc-Voljc, M. Pohar, T. Lunder // Acta Derm. Venereol. – 2005. – Vol. 85, N 3. – P. 211–215.
8. Schofer, H. Rosacea: Klinik und aktuelle Therapie / H. Schofer. – Stuttgart : Thieme, 2003. – 89 p.
9. Role of Demodex mites and Helicobacter infection in etiopathogenesis of rosacea, demodicoses, perioral dermatitis and acne disease / B. G. Kogan [et al.] // Eur. Acad. Dermatol. Venereol. – 2003. – Vol. 17, suppl. 3. – P. 165.
10. Руководство по применению наборов реагентов дентоскрин для обнаружения специфических участков ДНК возбудителей заболеваний пародонта методом ПЦР с флуоресцентной детекцией результата в режиме реального времени (Real Time) / ООО НПФ «Литех». – М. : ЛИТЕХ, 2017. – 59 с.
11. Жижин, К. С. Медицинская статистика : учеб. пособие / К. С. Жижин. – Ростов н/Д. : Феникс, 2007. – 160 с.
12. Реброва, О. Ю. Статистический анализ медицинских данных. Применение пакета прикладных программ STATISTICA / О. Ю. Реброва. – М. : Медиа Сфера, 2002. – 305 с.
13. Атлас по медицинской микробиологии, вирусологии и иммунологии : учеб. пособие для студентов мед. вузов / ред. А. А. Воробьев, А. С. Быков. – М. : МИА, 2003. – 236 с.
14. Buck, A. Zum Nachweis von Fusobakterien aus Effloreszenzen der perioralen Dermatitis / A. Buck, K. W. Kalkoff // Hautarzt. – 1971. – Vol. 22. – P. 433–436.
15. Demonstration of fusobacteria in eruptions of perioral dermatitis using the tape stripping toluidine blue method / P. Berardi [et al.] // J. Eur. Acad. Dermatol. Venereol. – 1994. – Vol. 3, N 4. – P. 495–499.
16. Differences between intrafollicular microorganism profiles in perioral and seborrhoeic dermatitis / H. Takiwaki [et al.] // Clin. Exp. Dermatol. – 2003 Sep. – Vol. 28, N 5. – P. 531–534.
17. Maeda, A. The pathogenetic role of rod-shaped bacteria containing intracellular granules in the vellus hairs of a patient with perioral dermatitis: A comparison with perioral corticosteroid-induced rosacea / A. Maeda, N. Ishiguro, M. Kawashima // Australas. J. Dermatol. – 2016 Aug. – Vol. 57, N 3. – P. 225–228.

Поступила 18.03.2019 г.

Принята в печать 27.05.2019 г.

## References

1. Dirschka T, Weber K. Topical cosmetics and perioral dermatitis. *J Dtsch Dermatol Ges.* 2004 Mar;2(3):194-9.
2. Grashkin VA. Role of endogenous intoxication in the pathogenesis of perioral dermatitis. *Vestn Poslediplom Obrazovaniia.* 2004;(2):25-6. (In Russ.)
3. Dovzhanskiy SI, Grashkina IG, Yaksanova EM. For pathogenesis and therapy of rosacea and perioral dermatitis. *Vestn Dermatologii Venerologii.* 1980;(4):38-40. (In Russ.)
4. Adaskevich VP. Perioral dermatitis: clinical picture, diagnosis, treatment. *Consilium medicum.* 2008;(1):17-20. (In Russ.)
5. Araviyskaya ER, Sokolovskiy EV. Microbiome: a new era in the study of healthy and pathologically modified skin. *Vestn Dermatologii Ve-nerologii.* 2016;(3):102-9. (In Russ.)
6. Olisova OYu, Gromova SA. Perioral dermatitis. *Rus Med Zhurn Dermatologii.* 2003;(17):972-5. (In Russ.)
7. Dolenc-Voljc M, Pohar M, Lunder T. Density of Demodex folliculorum in perioral dermatitis. *Acta DermVenerol.* 2005;85(3):211-5. doi: 10.1080/00015550510030069
8. Schofer H. Rosacea: Klinik und aktuelle Therapie. Stuttgart: Thieme; 2003. 89 p.
9. Kogan BG, Stepanenko VL, Gorgol VT, Pavlyshin AV. Role of Demodex mites and Helicobacter infection in etiopathogenesis of rosacea, demodicoses, perioral dermatitis and acne disease. *Eur Acad Dermatol Venerol.* 2003;17(Suppl 3):165.
10. ООО NPF Litekh. Guidance on the use of dentoscrin kits for the detection of specific DNA fragments of periodontal pathogens by PCR with real-time fluorescence detection of the result (Real Time). Moscow, RF: LITEKh; 2017. 59 p. (In Russ.)
11. Zhizhin KS. Medical statistics: ucheb posobie. Rostov on Don, RF: Feniks; 2007. 160 p. (In Russ.)
12. Rebrova OYu. Statistical analysis of medical data. Application of STATISTICA application package. Moscow, RF: Media Sfera; 2002. 305 p.
13. Vorob'yev AA, Bykov AS, red. Atlas of medical microbiology, virology and immunology: ucheb posobie dlia studentov med vuzov. Moscow, RF: MIA; 2003. 236 p.
14. Buck A, Kalkoff KW. Zum Nachweis von Fusobakterien aus Effloreszenzen der perioralen Dermatitis. *Hautarzt.* 1971;22:433-6.
15. Berardi P, Benvenuti S, Genga A, Cecchini F. Demonstration of fusobacteria in eruptions of perioral dermatitis using the tape stripping toluidine blue method. *J Eur Acad Dermatol Venereol.* 1994;3(4):495-9.
16. Takiwaki H, Tsuda H, Arase S, Takeichi H. Differences between intrafollicular microorganism profiles in perioral and seborrheic dermatitis. *Clin Exp Dermatol.* 2003 Sep;28(5):531-4.
17. Maeda A, Ishiguro N, Kawashima M. The pathogenetic role of rod-shaped bacteria containing intracellular granules in the vellus hairs of a patient with perioral dermatitis: A comparison with perioral corticosteroid-induced rosacea. *Australas J Dermatol.* 2016 Aug;57(3):225-8. doi: 10.1111/ajd.12344

Submitted 18.03.2019

Accepted 27.05.2019

## Сведения об авторах:

Адаскевич В.П. – д.м.н., профессор, заведующий кафедрой дерматовенерологии, Витебский государственный ордена Дружбы народов медицинский университет;

Мяделец М.О. – аспирант кафедры дерматовенерологии, Витебский государственный ордена Дружбы народов медицинский университет;

Стахович И.И. – заведующая клинико-диагностической лабораторией клиники Витебского государственного медицинского университета;

Генералов И.И. – д.м.н., профессор, заведующий кафедрой клинической микробиологии, Витебский государственный ордена Дружбы народов медицинский университет.

## Information about authors:

*Adaskevich U.P. – Doctor of Medical Sciences, professor, head of the Chair of Dermatovenereology, Vitebsk State Order of Peoples' Friendship Medical University;*

*Miadzelets M.O. – postgraduate of the Chair of Dermatovenereology, Vitebsk State Order of Peoples' Friendship Medical University;*

*Stakhovich I.I. – head of the Clinicodiagnostic Laboratory, VSMU clinic;*

*Generalov I.I. – Doctor of Medical Sciences, professor, head of the Chair of Clinical Microbiology, Vitebsk State Order of Peoples' Friendship Medical University.*

**Адрес для корреспонденции:** Республика Беларусь, 210009, г. Витебск, пр. Фрунзе, 27, Витебский государственный ордена Дружбы народов медицинский университет, кафедра дерматовенерологии. E-mail: maryann\_moon@mail.ru – Мяделец Марианна Олеговна.

**Correspondence address:** Republic of Belarus, 210009, Vitebsk, 27 Frunze ave., Vitebsk State Order of Peoples' Friendship Medical University, Chair of Dermatovenereology. E-mail: maryann\_moon@mail.ru – Maryiana O. Miadzelets.