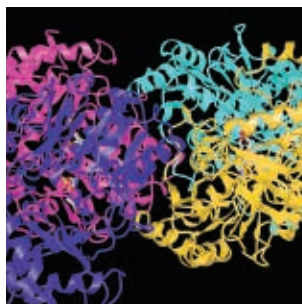

Межрегиональная ассоциация по клинической микробиологии и антимикробной химиотерапии

Научно-исследовательский институт антимикробной химиотерапии ФГБОУ ВО СГМУ Минздрава России

Учредитель

Межрегиональная ассоциация по клинической микробиологии и антимикробной химиотерапии

Издатель

Межрегиональная ассоциация по клинической микробиологии и антимикробной химиотерапии

www.iacmac.ru

Журнал зарегистрирован Комитетом РФ по печати 30.09.1999 г. (№019273) Тираж 3000 экз.

Подписные индексы

По каталогу «Журналы России» на 2019 г. агентства «Роспечать»:

82125 – для индивидуальных подписчиков;

82126 – для организаций.

Подписка на сайте издателя

<https://service.iacmac.ru>

Адрес для корреспонденции

214019, г. Смоленск, а/я 5.
Тел./факс: (4812)45 06 02

Электронная почта:
cmac@antibiotic.ru

Электронная версия журнала:
www.cmac-journal.ru

Журнал входит в Перечень рецензируемых научных изданий, в которых должны быть опубликованы основные научные результаты диссертаций на соискание ученой степени кандидата наук, на соискание ученой степени доктора наук. Присланные в редакцию статьи проходят рецензирование

Мнение редакции может не совпадать с точкой зрения авторов публикуемых материалов

Ответственность за достоверность рекламных публикаций несут рекламодатели

При перепечатке ссылка на журнал обязательна

© Клиническая микробиология и антимикробная химиотерапия, 2019.

Содержание

Болезни и возбудители

- Макинтош Д.
253 Разработка вакцин против гонореи, сифилиса, хламидиоза, вируса простого герпеса, вируса иммунодефицита человека и вируса Зика
- Воронина О.Л., Кунда М.С., Рыжова Н.Н., Кутузова А.В., Аксенова Е.И., Карпова Т.И., Тартаковский И.С., Ющук Н.Д., Климова Е.А., Кареткина Г.Н., Чемерис О.Ю., Груздева О.А., Мелкумян А.Р., Орлова О.Е., Бурмистрова Е.Н.
261 Листерия: генотипирование как ключ к выявлению возможного источника заражения
- Муравьев А.А., Чагарян А.Н., Иванчик Н.В., Куркова А.А., Цветкова И.А., Козлов Р.С. и исследовательская группа «SPECTRUM»
275 Эпидемиология серотипов *S. pneumoniae*, выделенных у лиц старше 18 лет: здоровых носителей, пациентов с острым средним отитом, внебольничной пневмонией и инвазивной пневмококковой инфекцией (исследование «SPECTRUM»)

Антимикробные препараты

- Елисеева Е.В., Азизов И.С., Зубарева Н.А.
282 Обзор международных согласительных рекомендаций по оптимальному использованию полимиксинов
- Козлов Р.С., Голуб А.В.
310 Остановить темпы роста антибиотикорезистентности микроорганизмов сегодня – дать шанс на выживание человечества завтра

Антибиотикорезистентность

- Иванчик Н.В., Сухорукова М.В., Чагарян А.Н., Дехнич А.В., Козлов Р.С., Архипенко М.В., Беккер Г.Г., Гудкова Л.В., Ершова М.Г., Жолобова А.Ф., Зубарева Н.А., Исакова Л.М., Кречикова О.И., Морозова О.А., Москвитина Е.Н., Петрова Т.А., Сивая О.В., Чернявская Ю.Л.
317 Антибиотикорезистентность клинических штаммов *Haemophilus influenzae* в России: результаты многоцентрового эпидемиологического исследования «ПеГАС 2014–2017»
- Веселов А.В.
324 Резистентность *Candida glabrata* к эхинокандинам: некоторые аспекты проблемы
- Зубарева Л.М., Эйдельштейн И.А., Руднева Н.С., Романов А.В., Власова Т.А., Лавриненкова Ю.В., Суханова Л.Н., Ахмедова А.М., Кузьменков А.Ю., Трушин И.В., Евстафьев В.В.
330 Распространенность ассоциированных с устойчивостью к макролидам мутаций у *Mycoplasma genitalium* среди пациентов с негонококковыми инфекциями, передающимися половым путем, в Смоленске и Туле

Опыт работы

- Шагинян И.А., Аветисян Л.Р., Чернуха М.Ю., Сиянова Е.А., Бурмистров Е.М., Воронкова А.Ю., Кондратьева Е.И., Чучалин А.Г., Гинцбург А.Л.
340 Эпидемиологическая значимость молекулярной изменчивости генома изолятов *Pseudomonas aeruginosa*, вызывающих хроническую инфекцию легких у больных муковисцидозом
- Демин М.В., Тихомиров Д.С., Бидерман Б.В., Глинщикова О.А., Дроков М.Ю., Сударики А.Б., Туполева Т.А., Филатов Ф.П.
352 Мутации в гене UL97 цитомегаловируса, ассоциированные с устойчивостью к ганцикловиру, у реципиентов аллогенных гемопоэтических стволовых клеток
- Кецко Ю.Л., Жестков А.В., Гусякова О.А., Лунина А.В., Лямин А.В.
359 Влияние тинкториальных свойств микроорганизма на нутритивный статус и ближайший прогноз у пациентов с синдромом системной воспалительной реакции бактериального генеза
- Шамсиев Г.А., Хаммуд Ф.А., Закиров Ф.И., Попов Д.А., Лазарев Р.А., Абдуллоев О.К.
366 Случай успешного лечения инфекционного эндокардита митрального клапана, вызванного *Listeria monocytogenes*, после ранее выполненной операции на сердце

Случай успешного лечения инфекционного эндокардита митрального клапана, вызванного *Listeria monocytogenes*, после ранее выполненной операции на сердце

Шамсиев Г.А., Хаммуд Ф.А., Закиров Ф.И., Попов Д.А., Лазарев Р.А., Абдуллоев О.К.

ФГБУ «Национальный медицинский исследовательский центр сердечно-сосудистой хирургии им. А.Н. Бакулева» Минздрава России, Москва, Россия

Контактный адрес:

Гуфрон Абдумавлонович Шамсиев
Эл. почта: gufron1966@mail.ru

Ключевые слова: инфекционный эн-
докардит, листериоз, протезирова-
ние митрального клапана.

Листериоз имеет разнообразные клинические проявления – от лихорадочного гастроэнтерита до генерализованного процесса, включая бактериемию, сепсис, менингоэнцефалит и инфекционный эндокардит с поражением клапанов сердца. В данной статье описан редкий случай успешного лечения инфекционного эндокардита митрального клапана, вызванного *Listeria monocytogenes*, после ранее выполненного оперативного вмешательства на открытом сердце.

Clinical case

Successful treatment of infective endocarditis caused by *Listeria monocytogenes* in a patient after previous open-heart surgery (clinical case)

Shamsiev G.A., Khammud F.A., Zakirov F.I., Popov D.A., Lazarev R.A., Abdulloev O.K.

A.N. Bakulev National Medical Research Center of Cardiovascular Surgery, Moscow, Russia

Contacts:

Gufron A. Shamsiev
E-mail: gufron1966@mail.ru

Key words: infective endocarditis,
listeriosis, mitral valve replacement.

Listeriosis has a variety of clinical manifestations from febrile gastroenteritis to bacteremia, sepsis, meningoencephalitis and infective endocarditis with valvular heart disease. In this report, we present a rare case of successful treatment of infective endocarditis of the mitral valve due to *Listeria monocytogenes* after previous open-heart surgery.

Листерии широко распространены в окружающей среде (в почве, воде и др.), сохраняя жизнеспособность в широком диапазоне температур. При заражении организма и развитии инфекции характерно внутриклеточное расположение листерий [1]. Летальность при листериозе, по данным различных авторов, варьирует от 13% до 30% [2, 3]. Наиболее частым механизмом заражения при листериозе является пищевой, обусловленный употреблением недостаточно термически обработанных продуктов, таких как молоко, мягкие сыры, мясная и рыбная продукция, колбасные изделия, морепродукты, свежие овощи и др. Описан фекально-оральный путь заражения, при котором источником может быть больной человек или животное, а также контактный, аэрогенный и трансмиссивный пути. Возможна также передача инфекции от матери к ребенку трансплацентарно (во время беременности), во время родов и при грудном вскармливании. Следует отметить, что генерализованные формы инфекции более характерны для лиц с ослабленным иммунитетом (включая ВИЧ-инфекцию), беременных женщин, новорожденных детей и пожилых

людей, а также для лиц, страдающих хроническим алкоголизмом [4].

По данным литературы, *Listeria monocytogenes* редко выступает в качестве возбудителя инфекционного эндокардита (ИЭ), однако летальность при этом может достигать 50% [5]. Как правило, клинически заболевание проявляется достаточно стандартно – лихорадкой, слабостью, одышкой и шумом в области сердца. Примерно в 60% случаев листериозный эндокардит приводит к дисфункции пораженного клапана [5–7]. Пациенты с листериозным поражением ранее имплантированного клапанного протеза имеют более высокую летальность по сравнению с больными, у которых поражен нативный клапан (41% и 31% соответственно) [5, 6].

На сегодняшний день в литературе описано всего около 80 случаев листериозного эндокардита [8]. Повторное поражение клапанов (протезов) после хирургической коррекции встречается крайне редко: на текущий момент описано только 3 таких эпизода [9–11]. Мы сообщаем о случае успешного лечения ИЭ, вызванного *Listeria monocytogenes*, у пациентки после ранее вы-

полненной многокомпонентной аннуловальвулопластики митрального клапана.

Пациентка В., 64 лет, в феврале 2018 г. поступила в наше учреждение с жалобами на одышку при минимальной физической нагрузке и приступы учащенного сердцебиения. Из анамнеза: считает себя больной в течение 13 лет, когда впервые появились пароксизмы фибрилляции предсердий. В течение последнего года приступы участились. В январе 2015 г. больная находилась на стационарном лечении, когда после проведения чреспищеводной эхокардиографии, на которой был выявлен митральная недостаточность на фоне выраженного пролапса передней митральной створки, пациентке была выполнена операция многокомпонентной реконструкции митрального клапана с аннулопластикой на гибком опорном кольце и вальвулопластикой по Alfieri в условиях искусственного кровообращения, гипотермии и фармакоологической кардиopleгии. Ранний послеоперационный период протекал гладко, больная была выписана из стационара на 13-е сутки после операции.

В течение 2,5 лет после операции пациентка чувствовала себя удовлетворительно, получала антиаритмическую и антикоагулянтную терапию по стандартному протоколу. С декабря 2017 г. по январь 2018 г. у больной отмечались катаральные явления с последующей длительной субфебрильной лихорадкой, лечилась самостоятельно симптоматическими средствами, за медицинской помощью не обращалась. Далее появилась одышка при незначительной физической нагрузке и периодически в покое, возникли отеки голеней и стоп.

При поступлении состояние больной тяжелое, обусловлено выраженной недостаточностью кровообращения. Предъявляет жалобы на одышку при минимальной физической нагрузке и в покое, на отеки голеней и стоп. Кожа и видимые слизистые оболочки бледные. Отмечается повышение температуры тела до 38°C. При аускультации: в легких дыхание жесткое, частота дыхательных движений – 20 в минуту. Тоны сердца приглушены, выслушивается грубый систолодиастолический шум над верхушкой сердца. На ЭКГ: ритм синусовый, ЧСС – 80 в минуту, полная блокада правой ножки пучка Гиса. По данным эхокардиографии: состояние после пластики митрального клапана на опорном кольце, выраженная регургитация на митральном и трехстворчатом клапанах. Аортальный клапан без особенностей. Фракция выброса левого желудочка в норме. Отмечается высокая легочная гипертензия. По данным коронарографии: коронарные артерии без гемодинамически значимых стенозов. По лабораторным данным: нормохромная анемия средней степени тяжести: гемоглобин – 83 г/л, эритроциты – $2,9 \times 10^{12}/л$, ретикулоциты – 53%, сывороточное железо – 12 мкмоль/л.

Начато проведение патогенетической терапии сердечной недостаточности, включая применение петлевых диуретиков, эффект от которой был положительным. Субъективно пациентка отметила улучшение самочувствия, одышка в покое регрессировала. В связи с наличием эпизодов лихорадки были взяты посевы крови, по результатам которых было выявлено наличие бактериемии *Listeria monocytogenes* с чувствительностью к ампициллину, меропенему, триметоприму/сульфаметоксазолу

и эритромицину. При сборе дополнительного анамнеза факторов, способствовавших инфицированию, выявить не удалось. Больная была переведена в инфекционный стационар, где был подтвержден диагноз генерализованной формы листериоза и проведено этиотропное лечение (ампициллин) с положительной динамикой. Спустя 2 недели пациентка была переведена обратно для оперативного лечения ИЭ митрального клапана. Больная подготовлена на операцию в соответствии с европейскими рекомендациями VHD 2017 г., оценка риска по шкале EuroSCORE составила 34,4%.

Оперативное вмешательство выполнено через срединную рестернотомию. При ревизии митрального клапана: состояние после многокомпонентной реконструкции и имплантации гибкого опорного кольца, опорное кольцо полностью эндотелизировано, определяются макроскопические признаки активного ИЭ – множественные мелкие вегетации грязно-желтого цвета на створках клапана и на нитях опорного кольца (Рисунок 1). Кольцо удалено, клапан иссечен с сохранением задней створки. Область фиброзного кольца обработана раствором муравьиной кислоты, йодом и спиртом, выполнено промывание полостей сердца 0,9% раствором натрия хлорида. В позицию митрального клапана имплантирован механический протез на 14 П-образных швах. При ревизии трехстворчатого клапана: фиброзное кольцо расширено. Выполнена сегментарная шовная аннулопластика клапана по DeVega, при гидравлической пробе – удовлетворительная запирающая функция. Продолжительность искусственного кровообращения составила 126 мин., время пережатия аорты – 73 мин.

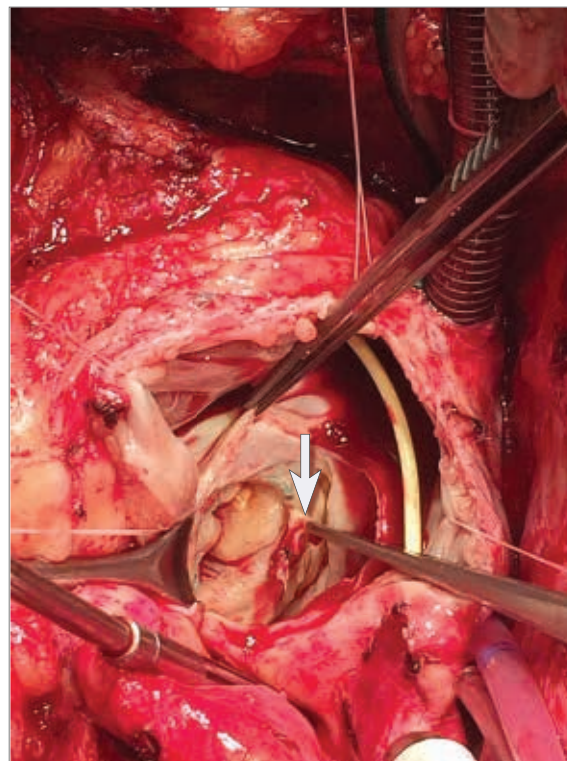


Рисунок 1. Интраоперационная фотография митрального клапана
Стрелкой указана вегетация

Гипотермия – до 32°C, кардиоплегия проводилась антеградно в корень аорты раствором «Кустодиол».

Ранний послеоперационный период осложнился умеренными явлениями дыхательной недостаточности, метаболическими нарушениями и анемией. Проводилось переливание компонентов крови. Пациентка экстубирована на 6-е сутки после операции и переведена в хирургическое отделение, где продолжено лечение, включая антимикробную (ампициллин в дозе 12 г/сут в/в), антиаритмическую, диуретическую и антикоагулянтную терапию, ЛФК, дыхательную гимнастику и массаж. Продолжительность инотропной поддержки составила 9 суток. При микробиологическом исследовании резецированного митрального клапана роста микроорганизмов не выявлено. К 14-му дню после операции состояние пациентки со значительной положительной динамикой, одышка не

беспокоит. Больная выписана для продолжения лечения и реабилитации по месту жительства. При контрольном осмотре через 1 месяц после выписки состояние пациентки удовлетворительное, жалоб не предъявляет, клинико-лабораторных признаков инфекции нет, по данным инструментальной диагностики патологии не выявлено. Общая длительность этиотропной антибактериальной терапии составила 5 недель.

Заключение

Листерийный ИЭ – редкое и тяжелое заболевание с высокой летальностью. Своевременная диагностика, этиотропная терапия и оперативное лечение (по показаниям) являются ключевыми факторами благоприятного исхода. Хирургическое лечение не имеет отличительных технических особенностей от лечения ИЭ другой этиологии.

Литература

1. Martins I.S., Faria F.C., Miguel M.A., Dias M.P., Cardoso F.L., Magalhães A.C., et al. A cluster of *Listeria monocytogenes* infections in hospitalized adults. *Am J Infect Control*. 2010;38(9):e31-e36. DOI: 10.1016/j.ajic.2010.02.014
2. European Food Safety Authority (EFSA), European Centre for Disease Prevention and Control (ECDC), 2013. The European Union Summary Report on Trends and Sources of Zoonoses, Zoonotic Agents and Food-borne Outbreaks in 2011. *EFSA Journal*. 2013,11(4):3129. DOI: 10.2903/j.efsa.2013.3129
3. Ciceri G., Gori M., Bianchi S., Corrado G., Panisi P., Papa A., et al. Molecular evidence of *Listeria monocytogenes* infection relapse in a severe case of endocarditis. *JMM Case Rep*. 2017;4(9):e005115. DOI: 10.1099/jmmcr.0.005115(2)
4. Hernandez-Milian A., Payeras-Cifre A. What is new in listeriosis? *Biomed Res Int*. 2014;2014:358051. DOI: 10.1155/2014/358051
5. Summa C., Walker S.A. Endocarditis due to *Listeria monocytogenes* in an academic teaching hospital: case report. *Can J Hosp Pharm*. 2010;63:312-314. DOI: 10.4212/cjhp.v63i4.935
6. Fernández Guerrero M.L., Rivas P., Rábago R., Núñez A., de Górgolas M., Martinell J. Prosthetic valve endocarditis due to *Listeria monocytogenes*. *Int J Infect Dis*. 2004;8:97-102. DOI: 10.1016/j.ijid.2003.06.002
7. Antolín J., Gutierrez A., Segoviano R., López R., Ciguenza R. Endocarditis due to *Listeria*: description of two cases and review of the literature. *Eur J Intern Med*. 2008;19:295-296. DOI: 10.1016/j.ejim.2007.06.020
8. Uehara Yonekawa A., Iwasaka S., Nakamura H., Fukata M., Kadowaki M., Uchida Y., et al. Infective endocarditis caused by *Listeria monocytogenes* forming a pseudotumor. *Intern Med*. 2014;53:1029-1032. DOI: 10.2169/internalmedicine.53.1925
9. Sauders B.D., Wiedmann M., Desjardins M., Fenlon C., Davenport N., Hibbs J.R., et al. Recurrent *Listeria monocytogenes* infection: relapse or reinfection with a unique strain confirmed by molecular subtyping. *Clin Infect Dis*. 2001;33:257-259. DOI: 10.1086/321821
10. Rohde H., Horstkotte M.A., Loeper S., Aberle J., Jenicke L., Lampidis R., et al. Recurrent *Listeria monocytogenes* aortic graft infection: confirmation of relapse by molecular subtyping. *Diagn Microbiol Infect Dis*. 2004;48:63-67. DOI: 10.1016/j.diagmicrobio.2003.08.003
11. Dutch Working Party on Antibiotic Policy (SWAB). SWAB guidelines for antibacterial therapy of adult patients with sepsis. Available at: [www.swab.nl/swab/cms3.nsf/uploads/65FB380648516FF2C125780F002C39E2/\\$FILE/swab_sepsis_guideline_december_2010.pdf](http://www.swab.nl/swab/cms3.nsf/uploads/65FB380648516FF2C125780F002C39E2/$FILE/swab_sepsis_guideline_december_2010.pdf). Accessed February 26, 2019.