

## РЕЗУЛЬТАТЫ ПРИМЕНЕНИЯ ФОСФОМИЦИНА ДЛЯ ИМПРЕГНАЦИИ ОСТЕОЗАМЕЩАЮЩИХ МАТЕРИАЛОВ ПРИ ЛЕЧЕНИИ ХРОНИЧЕСКОГО ОСТЕОМИЕЛИТА

В.А. Конев, С.А. Божкова, Г.И. Нетылько, А.В. Афанасьев, В.П. Румакин, Е.М. Полякова, А.Н. Рукина, Д.Г. Парфеев

ФГБУ «Российский научно-исследовательский институт травматологии и ортопедии им. Р.Р. Вредена» Минздрава России, ул. Ак. Байкова, д. 8, Санкт-Петербург, Россия, 195427

### Реферат

**Цель** – оценить в эксперименте *in vitro* длительность антимикробной активности образцов импрегнированного фосфомицином костного цемента и изучить динамику рентгенологической и морфологической картины в зависимости от локальной антибактериальной терапии при двухэтапном лечении хронического остеомиелита у кроликов.

**Материал и методы.** Изучали *in vitro* длительность антимикробной активности образцов импрегнированного фосфомицином костного цемента (DePuy CMW1 Gentamicin) в сравнении с импрегнацией ванкомицином и контрольными образцами без внесения дополнительного антибиотика. Оценивали наличие зоны лизиса бактериальной культуры (*Staphylococcus aureus* ATCC6538 и ATCC33591, *Klebsiella pneumoniae* ATCC33495 и *Escherichia coli* ATCC25922) в области нанесения 10 мкл инкубационного раствора после инкубации образца в течение 24 час. В эксперименте *in vivo* 20 кроликам породы Шиншилла с локальным очагом остеомиелита большеберцовой кости проводили двухэтапное лечение. На первом этапе костный дефект замещали костным цементом на основе полиметилметакрилата (ПММА), на втором этапе – биорезорбируемым материалом на основе гидроксиапатита и трикальцийфосфата (PerioBone). В опытной группе (n = 10) перед установкой остеозамещающие материалы импрегнировали фосфомицином (группа ФОСФО), а в контрольной группе (n = 10) – ванкомицином (группа ВАНКО). Рентгенологические исследования выполняли в первые и 21-е сутки после установки цементного спейсера, на 45-е сутки после удаления цементного спейсера и укладки биорезорбируемого материала. Бактериологические исследования выполняли интраоперационно, на 7-е и 14-е сутки после каждого этапа. Морфологические исследования выполняли в обеих группах на 14-е и 21-е сутки после первого этапа и на 45-е сутки после второго этапа лечения.

**Результаты.** Максимальная продолжительность антимикробной активности *in vitro* установлена при использовании ПММА с фосфомицином, минимальная – для контрольных образцов из официального гентамицин-содержащего цемента. В эксперименте *in vivo* у всех животных было достигнуто купирование инфекционного процесса, однако применение фосфомицина приводило к более быстрой эрадикации возбудителя. Реакции тканей, окружающих имплантированный материал, в обеих группах экспериментальных животных различались незначительно, рентгенологическая картина была схожей. Большая длительность антимикробного действия образцов костного цемента с фосфомицином в отношении широкого спектра возбудителей при сопоставимых перифокальных реакциях в эксперименте *in vivo* делает перспективным дальнейшее изучение данного антибиотика в составе остеозамещающих материалов при лечении остеомиелита в клинической практике.

**Ключевые слова:** остеомиелит, экспериментальная модель, дефект костной ткани, остеозамещающие материалы, фосфомицин, костный цемент, трикальцийфосфат, гидроксиапатит.

### Введение

Частота инфекционных осложнений в ортопедии остается неизменной, несмотря на применение современных антисептиков и антибактериальных средств, усовершенствованных металлоконструкций и техники оперативного вмешательства [5]. В ряде случаев, в связи с развитием хронического рецидивирующего тече-

ния инфекционного процесса, требуется выполнение повторных оперативных вмешательств. Например, частота рецидивов хронического остеомиелита после оперативного лечения колеблется от 9 до 56% [4]. Хронизация инфекционного процесса и повторные оперативные вмешательства неизменно приводят к формированию дефектов костной ткани. В настоя-

Конев В.А., Божкова С.А., Нетылько Г.И., Афанасьев А.В., Румакин В.П., Полякова Е.М., Рукина А.Н., Парфеев Д.Г. Результаты применения фосфомицина для импрегнации остеозамещающих материалов при лечении хронического остеомиелита. *Травматология и ортопедия России*. 2016; 22(2):43-56.

Конев Владимир Александрович. ул. Ак. Байкова, д. 8, Санкт-Петербург, Россия, 195427; e-mail: vladimirkonev24@mail.ru

Рукопись поступила: 30.05.2016; принята в печать: 09.06.2016

щее время существуют различные подходы к замещению костных дефектов при хроническом остеомиелите. Одной из наиболее распространенных методик является двухэтапное хирургическое лечение, когда на первом этапе импрегнированные антибиотиками цементные спейсеры на основе ПММА устанавливаются в зону костного дефекта с целью повышения эффективности эрадикации возбудителей. После купирования инфекции выполняют второе оперативное вмешательство, при котором удаляют спейсер и замещают дефект биорезорбируемыми материалами для восстановления целостности кости [3, 6, 7, 10]. В ряде работ обоснована роль препарата OSTEOSET при замещении дефектов пораженной остеомиелитом кости. В подавляющем большинстве случаев удалось добиться перестройки биорезорбируемого материала. Однако авторами не проводилась оценка длительности антибактериального действия антибиотика, входившего в состав биорезорбируемого материала. Помимо сульфатов кальция, в качестве носителя антибактериальных препаратов с успехом могут быть использованы биорезорбируемые материалы на основе фосфата кальция [1, 8, 9]. Множество исследований в этой области способствовало появлению новых современных биорезорбируемых материалов [11–14, 17]. Необходимость локального применения антимикробных препаратов при лечении остеомиелита обусловлена созданием недостаточных локальных концентраций при системном применении препаратов, особенно в случае выраженных рубцовых изменений в очаге инфекции. При этом врач ограничен в возможности значительно увеличить дозы препаратов для системного введения вследствие риска развития нежелательных эффектов.

Известен широкий перечень термостабильных антибиотиков, которые можно добавлять в костный цемент при лечении инфекции костей и суставов [10]. Однако выбор конкретного препарата в данном случае должен быть основан на результатах бактериологического исследования дооперационного аспирата. При этом в реальной клинической практике не всегда удается получить аспират, или его исследование может быть неинформативным. Таким образом, при отсутствии предварительных результатов бактериологического исследования для локальной терапии предпочтительнее использовать антибиотики, активные в отношении широкого спектра возбудителей ортопедической инфекции. В настоящее время во всем мире для введения в состав костного цемента наиболее широко используют гентамицин и ванкомицин, как правило, в комбинации, чтобы увеличить

спектр активности спейсера. Однако ванкомицин характеризуется узким спектром действия, включающим только грамположительные возбудители, а обладающий широким спектром активности гентамицин в современных условиях возрастающей резистентности практически утратил свое значение.

Ранее, на основании многолетнего мониторинга спектра ведущей микрофлоры и ее антибиотикорезистентности, нами было показано, что одним из антимикробных препаратов, высоко активных в отношении стафилококков, в том числе и метициллинорезистентных (MR), является фосфомицин [2]. Фосфомицин – антибиотик широкого спектра действия, известный с 1969 г., гидрофильный, с небольшой молекулярной массой, незначительным связыванием с белками крови и хорошим проникновением в ткани организма. По данным научной литературы, препарат до настоящего времени характеризуется высокой антимикробной активностью в отношении таких полирезистентных возбудителей, как MR-штаммы *Staphylococci* [19] и грамотрицательные бактерии – продуценты бета-лактамаз расширенного спектра [20].

Таким образом, использование фосфомицина в составе костного цемента нам представляется перспективным направлением повышения эффективности лечения хронического остеомиелита.

**Цель исследования:** оценить в эксперименте *in vitro* длительность антимикробной активности образцов импрегнированного фосфомицином костного цемента и изучить динамику рентгенологической и морфологической картины в зависимости от локальной антибактериальной терапии при двухэтапном лечении хронического остеомиелита у кроликов.

#### **Материал и методы**

##### ***Оценка антимикробной активности образцов in vitro***

Тестировали пять групп образцов цемента на основе полиметилметакрилата (ПММА): контрольные образцы готовили из костного цемента DePuy CMW 1 Gentamicin, содержащего 4,22% гентамицина, без внесения дополнительного антибиотика. Для получения опытных образцов в асептических условиях 20 г сухого вещества смешивали с 1 или 2 граммами ванкомицина или с 2 или 4 граммами фосфомицина. Затем полученную сухую смесь перемешивали с необходимым количеством мономера и формировали образцы в виде пластин размерами 2×15×10 мм.

Оценку антимикробной активности проводили в отношении штаммов *Staphylococcus aureus* ATCC6538 (MSSA), *Staphylococcus aureus* ATCC33591 (MRSA), *Klebsiella pneumoniae* ATCC33495 и *Escherichia coli* ATCC25922. Культуры штаммов приводили к стандартной мутности 0,5 McFarland и использовали для получения бактериального газона на поверхности плотной питательной среды (агар Мюллер-Хинтон, «OXOID», Великобритания). Каждый образец помещали в отдельный стерильный контейнер (бакпечатка, «Медполимер», РФ), содержащий 2 мл инкубационного раствора (0,9% NaCl), и инкубировали в течение суток (37°C, 100 об/мин). На следующие сутки 10 мкл инкубационного раствора наносили в дубликатах на газон бактериальной культуры в чашках Петри и далее инкубировали 18 часов при температуре 37°C. Образец переносили в новый контейнер со свежим раствором и продолжали инкубировать в прежних условиях в течение суток. Процедуру повторяли в течение 28 суток. Об антимикробной активности исследуемого образца судили по наличию зоны лизиса бактериальной культуры в области нанесения 10 мкл инкубационного раствора.

#### **Двухэтапное лечение хронического остеомиелита в эксперименте *in vivo***

Исследование *in vivo* выполнено на 20 половозрелых кроликах весом 2500–2800 г в условиях вивария ФГБУ «РНИИТО им. Р.Р. Вредена» Минздрава России. Содержание и использование лабораторных животных выполнялось в соответствии Европейской конвенцией по защите позвоночных животных, используемых для экспериментальных и иных целей (Council of European Communities Directive 86/609/ESS, Страсбург 1986) и требованиями «ИСО 10993-2». Все процедуры с животными были рассмотрены и утверждены Локальным этическим комитетом ФГБУ «РНИИТО им. Р.Р. Вредена» на предмет соответствия этическим принципам. Животные были здоровы, имели ветеринарный сертификат качества и состояния здоровья. Животные находились в идентичных условиях кормления и содержания. Кроликов содержали в клетках по три особи в условиях искусственного освещения (по 12 часов темного и светлого времени) при температуре 18–26°C и относительной влажности 30–70%.

Для моделирования остеомиелита с последующим двухэтапным лечением выполняли три оперативные вмешательства. Каждый этап проводили под внутривенным наркозом (кетамин, реланиум) в асептических условиях.

Всем животным формировали локальный очаг остеомиелита по разработанной ранее методике (№ RU(11)2014148336, приоритет от 28.04.2016 г.), после чего животных содержали в обычных условиях. Разработанная модель к 21-м суткам позволила создавать локализованный очаг хронического остеомиелита, подтвержденный морфологически на предварительном этапе исследования (рис. 1).

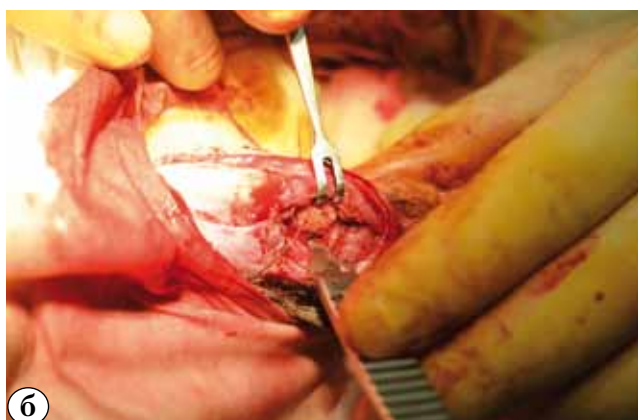
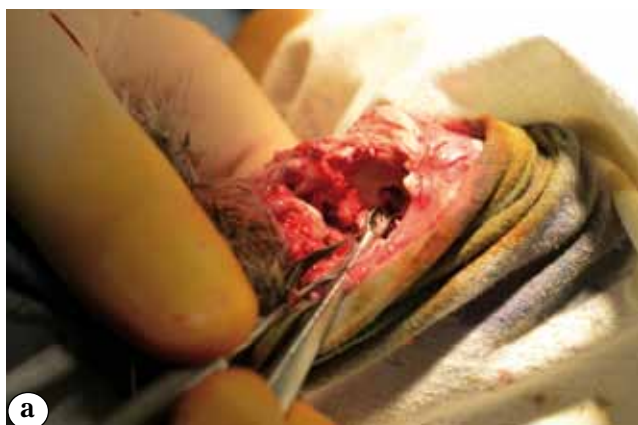
**Рис. 1.** Общий вид инфекционного процесса в области проксимального отдела голени кролика

Далее всем животным проводили двухэтапное хирургическое лечение. На первом этапе в условиях стерильной операционной животному с фиксированной задней конечностью после дачи наркоза и трехкратной обработки операционного поля раствором йода из кожного разреза проводили санацию очага остеомиелита с иссечением нежизнеспособных тканей. Тупо и остро выделяли инфекционный очаг из подлежащих тканей, обрабатывали костную ткань в области остеомиелитического дефекта малой ложкой Фолькмана (рис. 2 а), после чего костный дефект обильно промывали растворами перекиси водорода и хлоргексидина и помещали сформированный цементный спейсер (DePuy CMW1 Gentamicini) с исследуемым антибиотиком (рис. 2 б). Костный дефект укрывали мягкими тканями. Послеоперационную рану ушивали послойно, повторно обрабатывали растворами антисептиков.

Животные были распределены на две группы в зависимости от антибиотика, добавляемого дополнительно в остеозамещающие материалы.

Группа ВАНКО (n = 10) – животные, которым на первом и втором этапах в остеозамещающие материалы добавляли 10 масс% ванкомицина (2 г антибиотика на 20 г костного цемента).

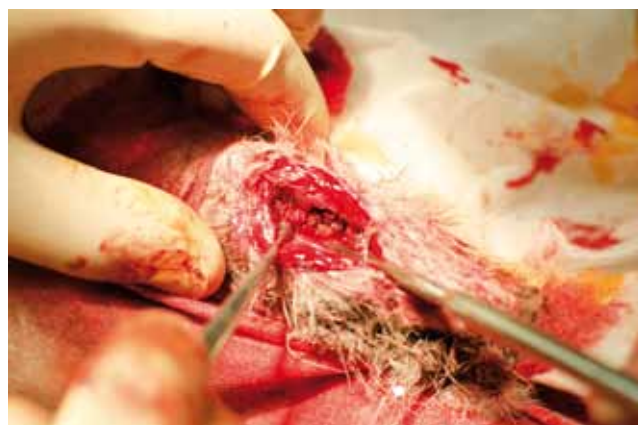

**Рис. 2.** Этапы санирующей операции:  
а – обработка области остеомиелитического костного дефекта;  
б – заполнение костного дефекта цементом на основе ПММА с исследуемым антибиотиком

Группа ФОСФО (n = 10) – животные, которым на первом и втором этапах в остеозамещающие материалы добавляли 10 масс% фосфомицина.

В послеоперационном периоде всем животным обеих групп проводили системную антибактериальную терапию цефтриаксоном, начиная с первых суток после санации очага инфекции, в дозировке по 0,2 г один раз в сутки внутримышечно в течение 7 суток.

Второй этап хирургического лечения выполняли на 21-е сутки от момента установки спейсера после достижения стойкой ремиссии инфекционного процесса, подтвержденной клиническими, микробиологическими и морфологическими методами исследования. Повторное оперативное вмешательство включало удаление цементного спейсера и замещение образовавшегося дефекта биорезорбируемым материалом на основе гидроксиапатита и трикальцийфосфата (ГА-ТКФ) (ReproBone) с исследуемым антибиотиком (рис. 3).



**Рис. 3.** Область костного дефекта после заполнения биорезорбируемым материалом с исследуемым антибиотиком

В ходе исследований применяли рентгенологический, микробиологический, морфологический методы исследования. Для выполнения рентгенографии использовали аппарат «Phillips Diagnost». Условия съемки: 42 kV, 5.00 mAs, 22,9 ms. Фокусное расстояние составляло 1 м. Рентгенологические исследования выполняли в двух стандартных проекциях в 1-е и 21-е сутки после установки цементного спейсера (первый этап лечения) и на 45-е сутки после удаления цементного спейсера и укладки биорезорбируемого материала (второй этап лечения).

На 7-е и 14-е сутки после выполнения каждого этапа оперативного лечения всем животным после трехкратной обработки кожи растворами антисептиков проводили пункцию области оперативного вмешательства, полученный аспират отправляли на бактериологическое исследование. Кроме того, для бактериологического исследования интраоперационно при выполнении первого и второго этапов забирали тканевые биоптаты из области костного дефекта. Эвтаназию животных выполняли введением тиопентала натрия 1,0 г внутривенно на 14-е и 21-е сутки после установки спейсера и на 45-е сутки после выполнения второго этапа оперативного лечения (укладки биорезорбируемого материала). После этого осуществляли взятие образцов тканей из области хирургического вмешательства для морфологических и микробиологических исследований

*Идентификация возбудителей.* Для бактериологического исследования образцов патологического материала использовали метод посева на питательные среды. Исследование аспиратов осуществляли с использованием анализатора «Bact/ALERT (bioMerieux)» аналогично исследованию крови на гемокультуру. Тканевые

биоптаты предварительно гомогенизировали (TissueRuptor, QIAGEN) и после 5 суток преинкубации в среде накопления высевали на плотные питательные среды. Удаленные цементные спейсеры, погруженные в стерильный 0,9% раствор NaCl, в течение 5 мин обрабатывали ультразвуком для деструкции био пленки, полученную взвесь сессильных микробных клеток высевали на питательные среды. Видовую идентификацию полученных штаммов выполняли с использованием тест-систем «MICRO-LA-TEST» (Erba Lachema, Чехия).

**Морфологическое исследование.** Исследуемый материал фиксировали в 10% растворе нейтрального формалина, затем декальцинировали в 25% растворе соли органической кислоты «Трилон Б». Окраску микропрепаратов проводили гематоксилином и эозином. Микроскопическое исследование проводили с помощью светового микроскопа «Leica», оснащенного цифровой камерой «Nikon» (Model E950) с увеличением в 40, 100, 200 и 400 раз. Для анализа использовали следующие морфометрические показатели в процентах: относительную площадь костных балок, биорезорбируемого материала, фиброзной ткани и жирового костного мозга. Визуализацию, получение оптического изображения и гистоморфометрический анализ микрообъектов проводили в автоматическом режиме с оптимально заданными параметрами при помощи специальной морфометрической компьютерной программы «Видео-тест Морфология», 4.0 (Россия) (рис. 4). В каждом срезе измерения производили в трех полях зрения при увеличении  $\times 100$ , перекрывая таким

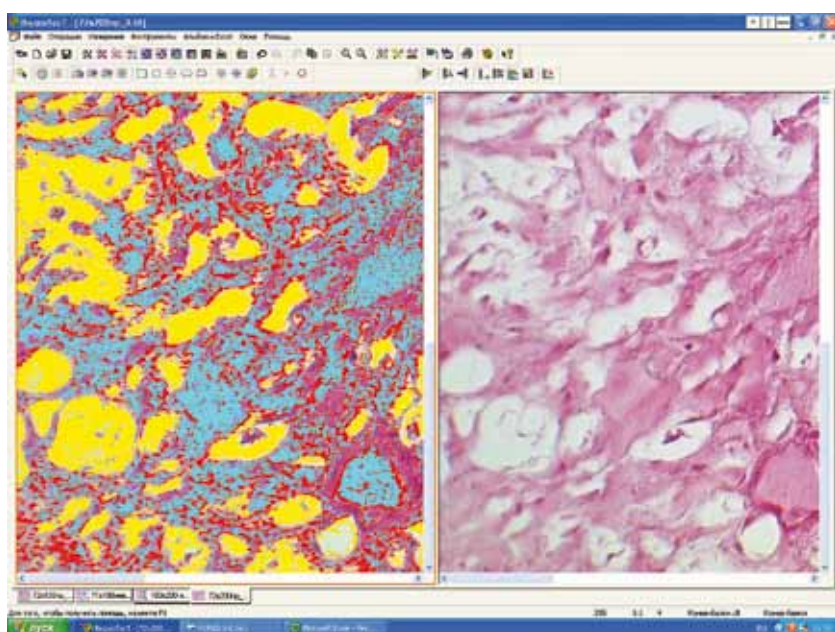
образом всю исследуемую зону. За единицу площади был принят пиксель. Количество пикселей переводили в процентное соотношение к площади.

**Статистические методы исследования.** Полученные результаты экспериментов регистрировали в виде электронных таблиц MS Office Excel, 2007 (Microsoft, США) и обрабатывали с использованием системы Statistica for Windows (версия 10). Для визуализации структуры данных и полученных результатов их анализа применяли графические возможности системы MS Office Excel, 2007 (Microsoft, США), Statistica for Windows (версия 10). В связи с малым количеством наблюдений сопоставление признаков между группами сравнения проводили с помощью непараметрического U-критерия Манна – Уитни, который иногда называют критерием Вилкоксона для непарных выборок (Wilcoxon rank sum test).

## Результаты

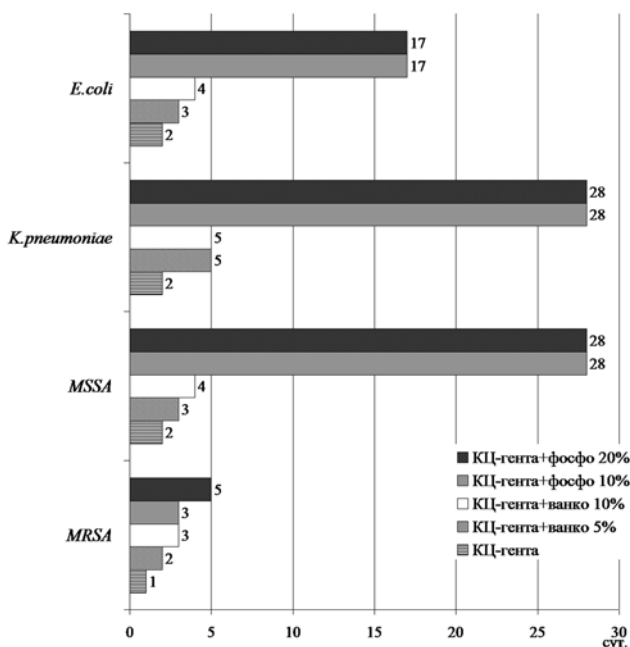
### **Антимикробная активность образцов костного цемента на основе ПММА в эксперименте *in vitro***

Наименьшая продолжительность антимикробной активности была показана для контрольных образцов гентамицин-содержащего костного цемента без добавления дополнительного антибиотика: 2 суток в отношении MSSA и грамотрицательных бактерий (*E. coli* и *K. pneumoniae*), одни сутки в отношении MRSA. Образцы, дополнительно содержащие 5 масс% ванкомицина (1,0 г на 20 г цемента), проявляли



**Рис. 4.** Пример визуализации изображения микропрепарата в программе Видео-тест Морфология, 4.0. (Цветами выделены необходимые морфологические показатели)

антимикробную активность в отношении штаммов MRSA и *E. coli* в течение 2 суток, в отношении штаммов MSSA и *K. pneumoniae* – в течение 3 и 5 суток соответственно. Увеличение концентрации ванкомицина в 2 раза (10 масс%) приводило к продлению антимикробной активности тестируемых образцов еще на одни сутки в отношении MRSA, MSSA и *E. coli*, не изменяло продолжительности действия на *K. pneumoniae*. Значительно дольше наблюдалась антимикробная активность образцов, содержащих 10 масс% и 20 масс% фосфомицина (2 и 4 г антибиотика на 20 г цемента, соответственно) – 28 суток в отношении MSSA и *K. pneumoniae* и 17 суток в отношении *E. coli*. В то же время в отношении MRSA данные образцы были активны только в течение 3 (10 масс%) и 5 (20 масс%) суток (рис. 5).

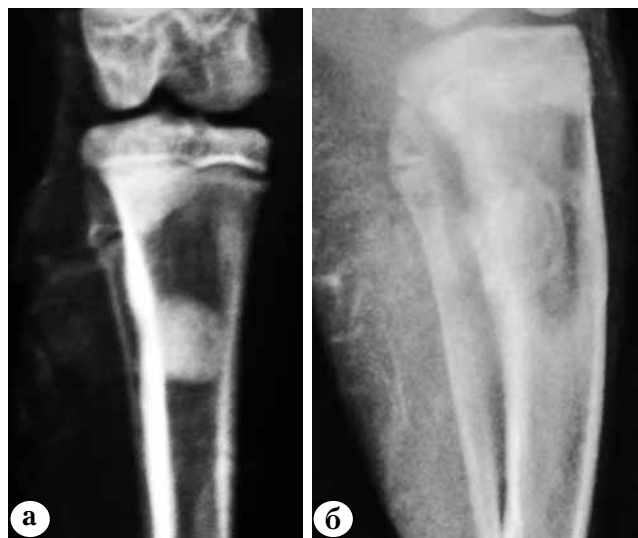

**Рис. 5.** Результаты сравнительной оценки длительности антимикробной активности гентамицин-содержащего костного цемента (КЦ-гента) в зависимости от количества и природы добавленного антибиотика: ванкомицина (ВАНКО) или фосфомицина (ФОСФО)

**Результаты эксперимента in vivo**

В первые сутки после санации очага хронического остеомиелита и установки антимикробного спейсера (первый этап лечения) отмечали снижение аппетита и активности экспериментальных животных. Признаков воспаления в области оперативного вмешательства не наблюдалось. Швы состоятельны, у двух животных отмечались следы выделения крови из области оперативного вмешательства. С третьих суток

после санирующей операции данные явления регрессировали. У животных восстановились аппетит и физическая активность. Рана зажила без признаков воспалительного процесса. При рентгенологическом исследовании в обеих исследуемых группах костный цемент равномерно заполнял пространство костного дефекта на всем протяжении (рис. 6).



**Рис. 6.** Контрольные рентгенограммы в первые сутки после проведения первого этапа хирургического лечения очага хронического остеомиелита: а – в группе ВАНКО; б – в группе ФОСФО

При выполнении пункции области хирургического вмешательства на 7-е сутки после установки спейсера у двух животных из группы ФОСФО и у одного животного из группы ВАНКО, а так же на 14-е сутки у одного животного из группы ВАНКО был получен аспират и отправлен на бактериологическое исследование. Только у одного животного в группе ВАНКО на 7-е сутки из аспирата был получен рост штамма *Enterococcus* sp., который при отсутствии других признаков инфекционного процесса был расценен как контаминация образца. Помимо пункций области оперативного вмешательства, бактериологическому исследованию во время повторных операций были подвержены удаленные цементные спейсеры и прилежащие к ним такни. По результатам бактериологического исследования у двух животных в группе с использованием ванкомицина на 7-е и 14-е сутки после установки спейсера выявлен рост штамма *S. aureus*.

Микроскопически на 14-е сутки после санирующей операции и установки антимикробного спейсера морфологическая картина была схожа в обеих группах. Выявлено большое коли-

чество фиброзной ткани по типу псевдокапсулы с умеренной макрофагальной реакцией по периферии дефекта в зоне контакта с образцом (см. рис. 6). Ванкомицин вызывал формирование фиброзной ткани несколько в большей степени, чем фосфомицин (табл.). В обеих группах в указанный срок уже не было выявлено воспалительной инфильтрации. По периферии дефекта в обеих группах визуализировался жировой костный мозг. Установлено некоторое преобладание костного мозга в группе ФОСФО в сравнении с группой ВАНКО: 61,3% и 49,2%, соответственно ( $p>0,05$ ) (рис. 7).

На 21-е сутки после установки цементного спейсера морфологических признаков актив-

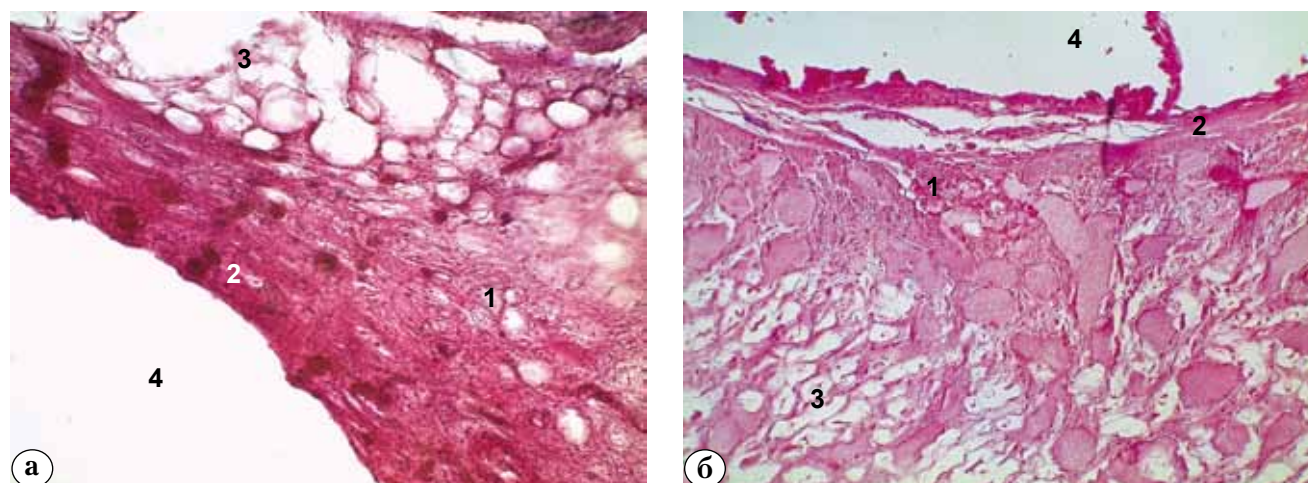
ного инфекционного воспаления выявлено не было. Фиброзная ткань по периферии дефекта была упорядочена относительно края полости. Фиброзной ткани в группе ВАНКО было больше, чем в группе ФОСФО. Периферия дефекта в обеих группах была представлена жировым костным мозгом. В группе ФОСФО в составе жирового костного мозга, занимающего по-прежнему несколько большую площадь, чем в группе сравнения (табл.), определялись неупорядоченные очаги фиброза и признаки формирования кроветворного костного мозга (рис. 8). Морфологическая картина на данный срок не противоречила данным клинических и микробиологических исследований.

Таблица

**Относительная площадь показателей морфометрии в группах исследования, проценты**

| Показатель в области дефекта | Группа* | После первого этапа, |            | После II этапа, 45-е сутки |
|------------------------------|---------|----------------------|------------|----------------------------|
|                              |         | 14-е сутки           | 21-е сутки |                            |
| Фиброзная ткань              | ВАНКО   | 32,5                 | 36,7       | 12,2                       |
|                              | ФОСФО   | 27,8                 | 29         | 25,6                       |
| Жировой костный мозг         | ВАНКО   | 49,2                 | 37,4       | 0,7                        |
|                              | ФОСФО   | 61,3                 | 65,6       | 1,7                        |
| Биорезорбируемый материал    | ВАНКО   | –                    | –          | 44,1                       |
|                              | ФОСФО   | –                    | –          | 35,2                       |
| Костные балки                | ВАНКО   | –                    | –          | 42,1                       |
|                              | ФОСФО   | –                    | –          | 37,5                       |

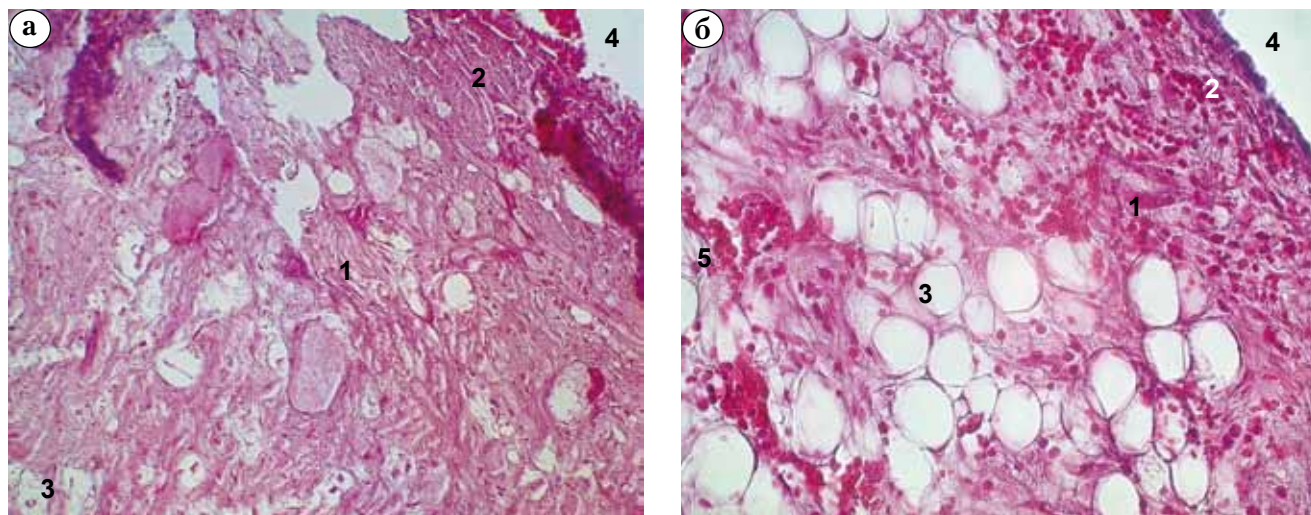
\* По результатам статистического анализа групп статистически значимых различий не выявлено.



**Рис. 7.** Зона установки гентамицин-содержащего спейсера с исследуемыми антибиотиками на 14-е сутки после первого этапа хирургического лечения:

а – группа ВАНКО; б – группа ФОСФО (окраска гематоксилином, ув.  $\times 200$ );

1 – фиброзная ткань; 2 – псевдокапсула; 3 – жировой костный мозг; 4 – остаточная полость

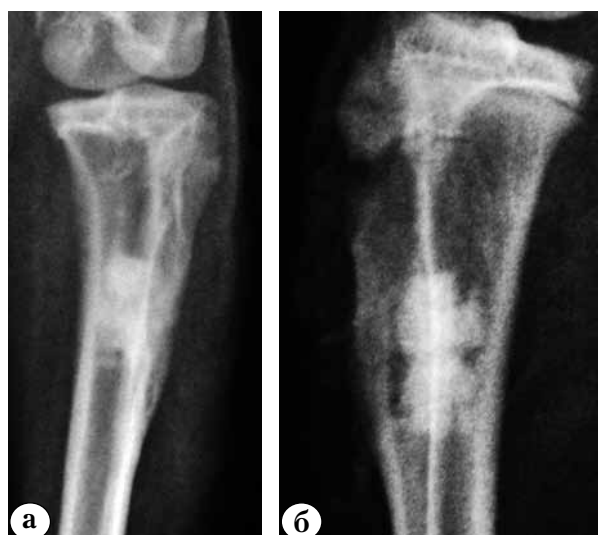

**Рис. 8.** Зона установки гентамицин-содержащего спейсера с исследуемыми антибиотиками на 14-е сутки после первого этапа хирургического лечения:  
 а – группа ВАНКО; б – группа ФОСФО (окраска гематоксилином, ув.  $\times 200$ );  
 1 – фиброзная ткань; 2 – псевдокапсула; 3 – жировой костный мозг; 4 – остаточная полость;  
 5 – формирование кроветворного костного мозга

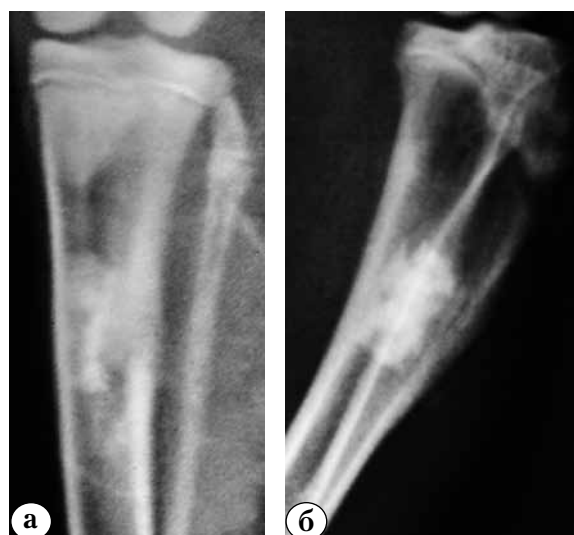На рентгенограммах, выполненных в первые сутки после второго этапа хирургического лечения, у животных обеих групп биорезорбируемый материал равномерно заполнял пространство костного дефекта на всем протяжении, определялись остаточные полости вокруг материала (рис. 9).

Рентгенологически на 45-е сутки после второго этапа биорезорбируемый материал равномерно заполнял пространство костно-

го дефекта на всем протяжении, остаточные полости вокруг материала уменьшились в объеме. Отмечалась резорбция материала по периферии. Выявлены признаки ассимиляции материала с подлежащей костью, признаков секвестрации и резорбции костной ткани вокруг материала не установлено (рис. 10). Различий в характере рентгенологических изменений между исследуемыми группами не выявлено.



**Рис. 9.** Контрольные рентгенограммы, выполненные в первые сутки после замещения дефекта биорезорбируемым материалом:  
 а – группа ВАНКО;  
 б – группа ФОСФО



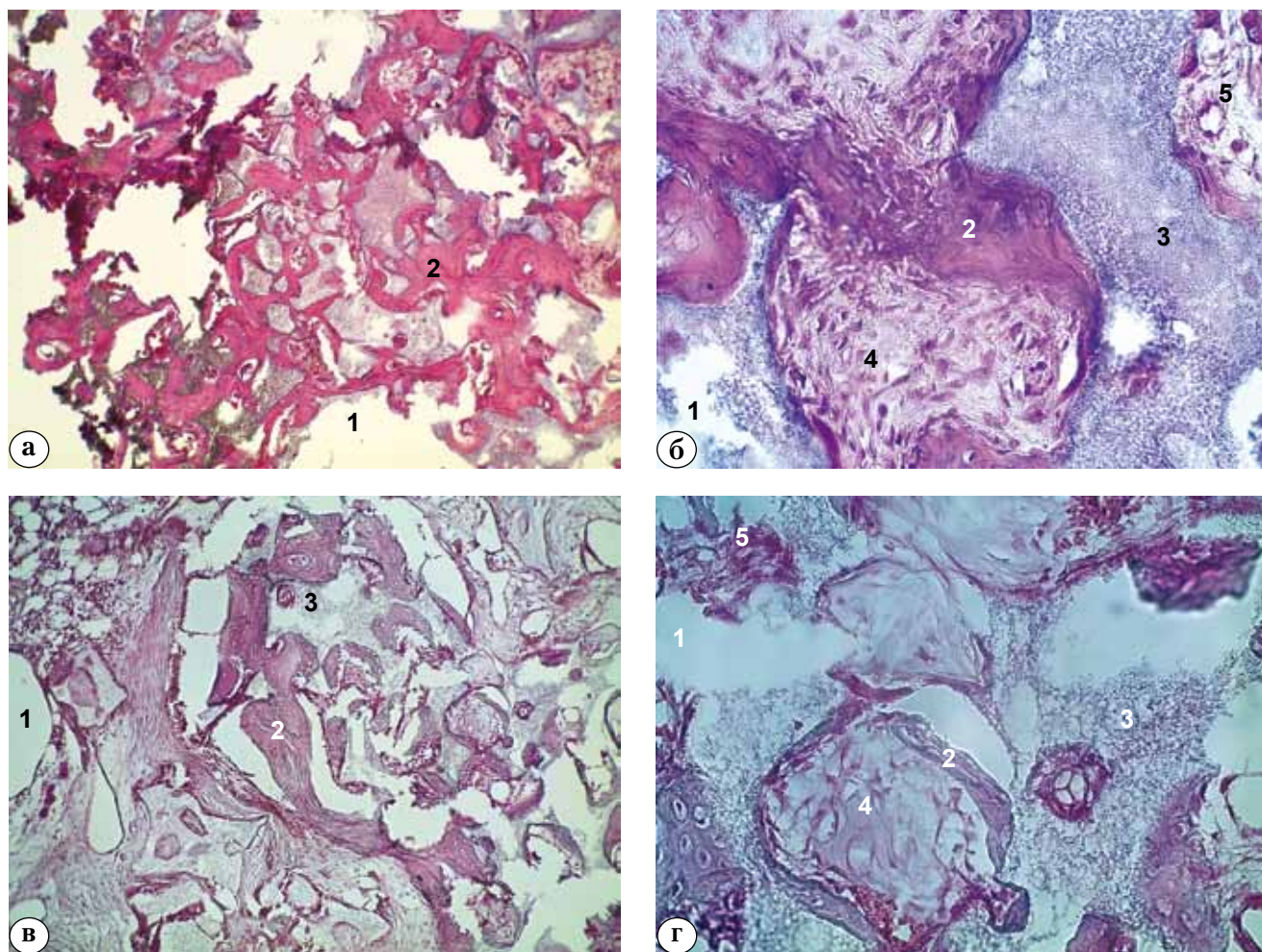
**Рис. 10.** Контрольные рентгенограммы на 45-е сутки после замещения дефекта биорезорбируемым материалом:  
 а – группа ВАНКО;  
 б – группа ФОСФО



При морфологическом исследовании на 45-е сутки после удаления спейсера и замещения костного дефекта биорезорбируемым материалом признаков инфекционного процесса в обеих группах не выявлено. Наблюдались признаки резорбции материала с замещением вновь образованными молодыми костными балками. Количество остаточного биорезорбируемого материала в исследуемых группах несколько различалось: в группе ВАНКО материал подвергся меньшей резорбции в сравнении с группой ФОСФО. По периферии дефекта жировой костный мозг содержал беспорядочно лежащие волокна фиброзной ткани.

В отличие от изменений, выявленных на всех сроках наблюдения после установки

спейсера, когда образование фиброзной ткани было интенсивнее вокруг спейсера с ванкомицином, большее образование фиброзной ткани вызывал ГА-ТКФ при сочетании его с фосфомицином (12,21% и 25,59% соответственно). В обеих группах на месте резорбции гранул ГА-ТКФ наблюдали активный остеогенез. Образование костных балок происходило на поверхности – по периферии гранул. Количество новообразованной костной ткани (костных балок) в группе ВАНКО составило 42,96%, в группе ФОСФО – 37,53%. В целом морфологическая картина в обеих группах животных была схожа между собой и подтверждала данные лучевых исследований (рис. 11).



**Рис. 11.** Микропрепараты на 45-е сутки после санирующей операции и укладки биорезорбируемых материалов с исследуемыми антибиотиками:

а, б – зона дефекта в группе ВАНКО, ув.  $\times 100$  и  $\times 400$ ;

в, г – зона дефекта в группе ФОСФО, ув.  $\times 100$  и  $\times 400$ ;

1 – остаточные полости; 2 – костные балки; 3 – костно-пластический материал; 4 – незрелая костная ткань;

5 – фиброзная ткань.

Окраска гематоксилином

## Обсуждение

В ходе эксперимента *in vivo* установлено, что контрольные образцы костного цемента утрачивали свою антимикробную активность уже через 1–2 суток от начала инкубации. Таким образом, применение с целью создания эффективных концентраций антибиотика в очаге инфекции готового костного цемента, содержащего гентамицин в количестве 4,22 масс%, без импрегнации дополнительным антибиотиком неэффективно. Кроме того, существуют данные о том, что высвобождение малого количества антибактериального препарата не препятствует формированию микробных биопленок на поверхности цементного спейсера [26] и может приводить к селекции резистентных штаммов микроорганизмов. В настоящее время неоспоримым является тот факт, что многолетнее широкое применение гентамицина в составе костного цемента для профилактики ППИ приводит к росту штаммов, резистентных к данному антибиотику. В эксперименте *in vitro* имплантация крысам цемента на основе ПММА, содержащего гентамицин, подкожно в область, контаминированную гентамицин-чувствительным штаммом КНС, привела к тому, что, несмотря на меньшую частоту ИОХВ в сравнении с контролем (41 и 73%), частота инфекции, обусловленной гентамицин-резистентными штаммами, была существенно больше (78 и 19%,  $p < 0,01$ ) в группе гентамицина [25]. Авторы рекомендуют избегать использования гентамицина в цементе при ревизионном эндопротезировании, если этот же антибиотик использовался при первичном хирургическом вмешательстве. По-видимому, эта рекомендация справедлива и при лечении ППИ, так как, учитывая результаты данного исследования о малой антимикробной активности в отношении штаммов возбудителей, которые исходно были чувствительны к гентамицину, можно сделать вывод, что в области установки спейсера не создается концентрация препарата, превышающая МИК. Дополнительная импрегнация цемента ванкомицином позволила продлить активность тестируемых образцов в 2–2,5 раза в сравнении с контролем. Однако максимальная длительность подавления роста возбудителей составила 5 суток, что является недостаточным для лечения остеомиелита и перипротезной инфекции. О малой продолжительности действия антимикробных спейсеров свидетельствуют также результаты, полученные M.S. Rouse с соавторами [23], которые показали, что извлеченные на 21-е сутки после имплантации спейсера, содержащие 7,5%

ванкомицина или даптомицина, не обладали антимикробной активностью. Установленное нами в сравнении с контрольными образцами некоторое увеличение продолжительности действия образцов с ванкомицином в отношении грамотрицательных микроорганизмов *E. coli* (до 3–4 сут.) и *K. pneumoniae* (до 5 сут.), которые не входят в спектр активности последнего, по-видимому, обусловлено увеличением элюции гентамицина при изменении структуры цемента при добавлении большего количества ванкомицина. Наше предположение согласуется с опубликованными данными о том, что добавление дополнительного антибиотика к готовому антибиотикосодержащему цементу повышает выход препаратов из спейсера [18, 28]. Применение фосфомицина для импрегнации цемента на основе ПММА позволило в эксперименте продлить антимикробную активность образцов до нескольких недель в отношении трех возбудителей из четырех тестируемых. Исключение составил MRSA, рост которого удалось подавить только в течение 5 суток, что на 2 суток превысило действие ванкомицин-импрегнированных образцов.

На следующем этапе мы оценили перифокальные реакции на данный препарат при его применении в составе цементных спейсеров на основе ПММА-цемента и в ГА-ТКФ в сравнении с ванкомицином. Несмотря на то, что купирование инфекции было достигнуто в обеих группах экспериментальных животных, бактериологическое исследование тканевых биоптатов в группе ВАНКО показало рост MRSA у двух животных на 7-е и 14-е сутки после установки спейсера.

По мнению некоторых авторов, при замещении костных дефектов ТКФ или сульфатом кальция на границе быстро резорбируемого материала и медленно регенерирующей кости формируется слой фиброзной ткани, что может нарушать восстановление дефекта и служить причиной переломов [21, 22]. Гидроксиапатит дольше сохраняется в организме после имплантации [15] и обладает большей прочностью, чем трикальцийфосфат. Таким образом, комбинация гидроксиапатита с ТКФ или сульфатом кальция в различных пропорциях позволяет добиться оптимальных сроков биодеградации и замещения материала полноценной костной тканью. В нашем исследовании результаты морфометрии не продемонстрировали достоверных различий в реакции тканей, окружающих остеозамещающие материалы, возможно, из-за небольшого числа наблюдений. Однако в обеих исследуемых группах в области биорезорбируемого материала на 45-е сутки площадь фиброз-

ной ткани была меньше, чем на 14-е и 21-е сутки после установки цементного спейсера

Кроме того, обращает внимание, что вокруг фосфомицин-импрегнированного спейсера площадь жирового костного мозга была больше, чем в группе сравнения в 1,2 и 1,7 раз на 14-е и 21-е сутки после санирующей операции. При этом в его составе определялись признаки формирования кроветворного костного мозга, что можно расценить как органотипическую перестройку. Формирование фиброзной ткани у животных группы ФОСФО в указанные сроки было менее выражено. В противоположность этому на 45-е сутки после установки биорезорбируемого материала, импрегнированного фосфомицином, площадь фиброзной ткани в 2 раза превышала таковую в группе сравнения. Известно, что структурное сходство между молекулами фосфомицина и гидроксиапатита может способствовать накоплению фосфомицина в костной ткани [27], в связи с чем нельзя исключить, что накопление антибиотика и вызывает усиленное формирование фиброзной ткани. Однако независимо от природы используемого антибиотика в обеих группах на 45-е сутки после имплантации биодеградирующего материала были выявлены признаки активного остеогенеза с частичным замещением гранул ГА-ТКФ вновь образованной костной тканью, что подтверждается рентгенологическими признаками интеграции ГА-ТКФ с окружающей костью.

Наше исследование имеет ряд ограничений: небольшое количество наблюдений в эксперименте *in vivo*, ограниченный срок наблюдения после установки биорезорбируемого материала, отсутствие данных о антимикробной активности цементных спейсеров после имплантации в организм экспериментального животного. Однако полученные результаты свидетельствуют о необходимости избегать установки официального гентамицин-содержащего цемента в связи с его малой антимикробной активностью и высоким риском селекции резистентных штаммов возбудителей, а также о перспективности дальнейшего изучения применения фосфомицина для локальной антибактериальной терапии в составе остеозамещающих материалов при лечении инфекции костей и суставов.

**Конфликт интересов:** не заявлен.

**Источник финансирования:** исследование проведено в рамках государственного задания.

### Литература

1. Баринов С.М., Комлев В.С. Биокерамика на основе фосфатов кальция. М.: Наука; 2005. 204 с.

2. Божкова С.А., Тихилов Р.М., Краснова М.В., Рукина А.Н. Ортопедическая имплантат-ассоциированная инфекция: ведущие возбудители, локальная резистентность и рекомендации по антибактериальной терапии. *Травматология и ортопедия России*. 2013; (4):5-15.
3. Божкова С.А., Новокшонова А.А., Конев В.А. Современные возможности локальной антибиотикотерапии перипротезной инфекции и остеомиелита (обзор литературы). *Травматология и ортопедия России*. 2015; (3):92-107.
4. Гринев М.В. Остеомиелит. Л.: Медицина; 1977. 152 с.
5. Ключин Н.М., Науменко З.С., Розова Л.В., Леончук Д.С. Микрофлора хронического остеомиелита плечевой кости. *Гений ортопедии*. 2014; (3):57-59.
6. Корж Н.А., Кладченко Л.А., Малышкина С.В. и др. Имплантационные материалы и остеогенез. *Ортопедия, травматология и протезирование*. 2005; (4):118-127.
7. Линник С.А., Ромашов П.П., Новоселов К.А. Применение препарата OSTEOSET для заполнения костных полостей. *Травматология и ортопедия России*. 2009; (3):155-156.
8. Лунева С.Н. Влияние состава биокомпозиционных материалов, имплантированных в дырчатые дефекты метафиза, на репаративную регенерацию и минерализацию костной ткани. *Бюллетень экспериментальной биологии и медицины*. 2013; (8):255-259.
9. Мамонов В.Е., Чемис А.Г., Дризе Н.И., Проскурина И.В., Кряжков И.И., Комлев В.С. Исследование *in vivo* трехкомпонентного резорбируемого кальцийфосфатного цемента на основе трикальцийфосфата. *Вестник травматологии и ортопедии им. Н.Н. Приорова*. 2014; (1):72-77.
10. Материалы международной согласительной конференции по перипротезной инфекции. Перевод с англ. под ред. Р.М. Тихилова. СПб.: РНИИТО им. Р.Р. Вредена; 2013. 355 с.
11. Путляев В.И., Сафронова Т.В. Новое поколение кальций-фосфатных биоматериалов: роль фазового и химического составов. *Стекло и керамика*. 2006; (3):30-33.
12. Сафина Н., Сафронова Т., Баринов С. Биокерамика в медицине. *Стекло и керамика*. 2007; (2):34-36.
13. Barinov S.M., Komlev V.S. Calcium phosphate bone cements. *Inorganic Mater*. 2011; 47(13):1470-1485. Available at: <http://link.springer.com/article/10.1134/S0020168511130024#page-1>
14. Bohner M. Design of ceramic-based cements and putties for bone graft substitution. *Eur Cell Mater*. 2010; 20:1-12.
15. Campana V., Milano G., Pagano E., Barba M., Cicione C., Salonna G., Lattanzi W. Bone substitutes in orthopedic surgery: from basic science to clinical practice. *J Mater Sci Mater Med*. 2014; 25:2445-2461.
16. Dorozhkin S.V. Calcium orthophosphate cements and concretes. *Materials*. 2009; 2: 221-291. Available at: <http://www.mdpi.com/1996-1944/2/1/221>
17. Dorozhkin S.V. Self-setting calcium orthophosphate formulations. *J Funct Biomater*. 2013; 4(4):209-311. doi: 10.3390/jfb4040209.
18. Ensing G.T., Van Horn J.R., van der Mei H.C., Busscher H.J., Neut D. Copal bone cement is more effective in preventing biofilm formation than Palacos R-G. *Clin Orthop Relat Res*. 2008; 466:1492-1498.
19. Falagas M.E., Roussos N., Gkegkes I.G., Rafailidis P.I., Karageorgopoulos D.E. Fosfomycin for the treatment of infections caused by Gram-positive cocci with advanced antimicrobial drug resistance: a review of microbiological, animal and clinical studies. *Expert Opin Investig Drugs*. 2009; 18:921-944.

20. Falagas M.E., Kanellopoulou M.D., Karageorgopoulos D.E., Dimopoulos G., Rafailidis P.I., Skarmoutsou N.D. et al. Antimicrobial susceptibility of multidrug-resistant Gram negative bacteria to fosfomycin. *Eur J Clin Microbiol Infect Dis.* 2008; 27:439-443.
21. Greish Y.E., Brown P.W. Phase evolution during the formation of stoichiometric hydroxyapatite at 37.4 degrees C. *J Biomed Mater Res B Appl Biomater.* 2003; 67(1):632-637.
22. Kurkcu M., Benlidayl M.E., Cam B., Sertdemir Y.J. Anorganic bovine-derived hydroxyapatite vs b-tricalcium phosphate in sinus augmentation: a comparative histomorphometric study. *Oral Implantol.* 2012; (38):519-526.
23. Rouse M.S., Piper K.E., Jacobson M., Jacofsky D.J., Steckelberg J.M., Patel R. Daptomycin treatment of Staphylococcus aureus experimental chronic osteomyelitis. *J Antimicrob Chemother.* 2006; 57(2):301-305.
24. Meissner A., Haag R., Rahmanzadeh R. Adjuvant fosfomycin medication in chronic osteomyelitis. *Infection.* 1989; 17:146-151.
25. Thomes B.L., Murray P.K., Bouchier-Hayes D.P. Development of resistant strains of Staphylococcus epidermidis on gentamicin-loaded bone cement in vivo. *J Bone Joint Surg.* 2002; 84-B:758-760.
26. Tunney M.M., Dunne N., Einarson G., McDowel A., Kerr A., Patrick S. Biofilm formation by bacteria isolated from retrieved failed prosthetic hip implants in an in vitro model of hip arthroplasty antibiotic prophylaxis. *J Orthop Res.* 2007; 25(1):2-10.
27. Wittmann D.H. Chemotherapeutic principles of difficult-to-treat infections in surgery: II. Bone and joint infections. *Infection.* 1980; 8:330-333.
28. Zilberman M., Elsner J.J. Antibiotic-eluting medical devices for various applications. *J Controlled Release.* 2008; 130:202-215.

## СВЕДЕНИЯ ОБ АВТОРАХ:

*Конев Владимир Александрович* – канд. мед. наук научный сотрудник экспериментального морфологического отделения, ФГБУ «Российский научно-исследовательский институт травматологии и ортопедии им. Р.Р. Вредена» Минздрава России

*Божкова Светлана Анатольевна* – канд. мед. наук заведующая научным отделением профилактики и лечения раневой инфекции и отделением клинической фармакологии, ФГБУ «Российский научно-исследовательский институт травматологии и ортопедии им. Р.Р. Вредена» Минздрава России

*Нетьлько Георгий Иванович* – д-р мед. наук заведующий экспериментальным морфологическим отделением, ФГБУ «Российский научно-исследовательский институт травматологии и ортопедии им. Р.Р. Вредена» Минздрава России

*Афанасьев Александр Витальевич* – врач травматолог-ортопед, лаборант-исследователь научного отделения профилактики и лечения раневой инфекции, ФГБУ «Российский научно-исследовательский институт травматологии и ортопедии им. Р.Р. Вредена» Минздрава России

*Румакин Василий Петрович* – канд. мед. наук заведующий экспериментальным морфологическим отделением, ФГБУ «Российский научно-исследовательский институт травматологии и ортопедии им. Р.Р. Вредена» Минздрава России

*Полякова Екатерина Михайловна* – канд. биол. наук старший научный сотрудник научного отделения профилактики и лечения раневой инфекции, ФГБУ «Российский научно-исследовательский институт травматологии и ортопедии им. Р.Р. Вредена» Минздрава России

*Рукина Анна Николаевна* – врач-бактериолог ЦКДЛ, младший научный сотрудник научного отделения профилактики и лечения раневой инфекции, ФГБУ «Российский научно-исследовательский институт травматологии и ортопедии им. Р.Р. Вредена» Минздрава России

*Парфеев Дмитрий Геннадьевич* – канд. мед. наук заведующий травматолого-ортопедическим отделением № 1, ФГБУ «Российский научно-исследовательский институт травматологии и ортопедии им. Р.Р. Вредена» Минздрава России

## RESULTS OF THE FOSFOMYCIN APPLICATION FOR THE IMPREGNATION OF BONE REPLACEMENT MATERIALS IN THE TREATMENT OF CHRONIC OSTEOMYELITIS

V.A. Konev, S.A. Bozhkova, G.I. Netylko, A.V. Afanasiev, V.P. Rumakin, E.M. Polyakova, A.N. Rukina, D.G. Parfeev

*Vreden Russian Research Institute of Traumatology and Orthopedics, ul. Ak. Baykova, 8, St. Petersburg, Russia, 195427*

### Abstract

**Aim** – to evaluate in the experimental study in vitro the duration of antimicrobial activity of fosfomycin-impregnated bone cement and to study the dynamics of radiological and morphological changes depending on the local antibiotic therapy in two-stage treatment of chronic osteomyelitis in rabbits.

**Materials and methods.** Duration of antimicrobial activity of bone cement (DePuy CMW1 Gentamicin) with fosfomycin in vitro was studied in comparison to cements with vancomycin and controls without additional antibiotics. Presence of the lysis zone of bacterial cultures was evaluated (*Staphylococcus aureus* ATCC6538 and ATCC33591, *Klebsiella pneumoniae* ATCC33495 and *Escherichia coli* ATCC25922) after application of 10 µl of the solution, collected from the cement samples after incubation for 24 hours. For the in vivo experiment, Chinchilla rabbits (n = 20) with local osteomyelitis of the tibia underwent two-stage treatment where substitution of the bone defect at stage I was performed with PMMA and stage II – with the bioresorbable material based on hydroxyapatite and tricalcium phosphate (ReproBone). In an experience group (n = 10) before setting osteoreplacement materials with fosfomycin (group FOSFO), and by control (n = 10) – vancomycin (group VANCO). X-ray imaging was performed on the 1st and 21st day after installation of the cement spacer, and 45th day after substitution of the spacer with the bioresorbable material. Microbiological analysis of the samples was performed intraoperatively and on the 7th, 14th day after each stage. Histological study was conducted in both groups on the 14th, 21th day after stage I and 45th day after stage II of the treatment.

**Results.** Maximal duration of antimicrobial activity in vitro was observed in samples of PMMA with fosfomycin whereas minimal – in control samples of gentamicin-based bone cement. Relief of the infection was attained in all animals while application of fosfomycin resulted in a more rapid elimination of the bacteria. Reaction of the adjacent tissue to the implanted material and results of X-ray imaging in both groups did not differ significantly. Long duration of the broad-spectrum antimicrobial activity of the bone cement with fosfomycin with the comparable perifocal reaction in vivo necessitates further study of the use of this antibiotic in bioresorbable materials for the treatment of osteomyelitis in clinical practice.

**Keywords:** osteomyelitis, experimental model, bone defect, osteogenesis materials, fosfomycin, bone cement, tricalcium phosphate, hydroxyapatite.

**Competing interests:** the authors declare that they have no competing interests.

**Funding:** state financing.

### References

- Barinov SM, Komlev VS. Biokeramika na osnove fosfatov kal'tsiya [Bioceramics on the basis of phosphates of calcium]. M.: Nauka; 2005. 204 p. (in Russ.)
- Bozhkova SA, Tikhilov RM, Krasnova MV, Rukina AN. [Orthopedic implant-related infections: leading agents, local resistance and recommendations for antibiotic therapy]. *Travmatologiya i ortopediya Rossii* [Traumatology and Orthopedics of Russia]. 2013; (4):5-15. (in Russ.)
- Bozhkova SA, Novokshonova AA., Konev VA. [Modern possibilities of local antibiotic periprosthetic infection and osteomyelitis (review)]. *Travmatologiya i Ortopediya Rossii* [Traumatology and Orthopedics of Russia]. 2015; (3):92-107. (in Russ.)
- Grinyev M.V. Osteomiyelit [Osteomyelitis]. L.: Medicine; 1977. 152 p. (in Russ.)
- Kliushin NM, Naumenko ZS, Rozova LV, Leonchuk DS. The microflora of chronic osteomyelitis of the humerus. *Geniy ortopedii* [Genius of Orthopaedics]. 2014; (3):57-59. (in Russ.)
- Korz NA, Kladchenko LA, Malyshekina SV et al. [Implantation materials and osteogenesis]. *Ortopediya, travmatologiya i protezirovaniye* [Orthopedics, Traumatology and Prosthetics]. 2005; (4):118-127. (in Russ.)
- Linnik SA, Romashov PP, Novoselov KA. The building of bone cavities with OSTEOSSET. *Travmatologiya i ortopediya Rossii* [Traumatology and Orthopedics of Russia]. 2009; (3):155-156. (in Russ.)
- Luneva SN. Influence of the structure of biocomposite materials, implanted into perforated metaphyseal defects, on bone tissue regeneration and mineralization. *Byulleten' eksperimental'noy biologii i meditsiny* [Journal of Experimental Biology and Medicine]. 2013; (8):255-259. (in Russ.)

**Cite as:** Konev VA, Bozhkova SA, Netylko GI, Afanasiev AV, Rumakin VP, Polyakova EM, Rukina AN, Parfeev DG. [Results of the fosfomycin application for the impregnation of bone replacement materials in the treatment of chronic osteomyelitis]. *Travmatologiya i ortopediya Rossii*. 2016; 22(2): 43-56. (in Russ.)

✉ Konev Vladimir A. Ul. Ak. Baykova, 8, St. Petersburg, Russia, 195427; e-mail: vladimirkonev24@mail.ru

1 Received: 30.05.2016; Accepted for publication: 09.06.2016

9. Mamonov VE, Chemis AG, Dridze NI, Proskurina IV, Kryazhkov II, Komlev VS. In vivo study of three-component resorbed calcium phosphate cement based on tricalcium phosphate. *Vestnik travmatologii i ortopedii im. N.N. Priorova* [The Priorov Herald of Traumatology and Orthopedics] 2014; (1):72-77. (in Russ.)
10. Materialy mezhdunarodnoy soglasitel'noy konferentsii po periproteznoy infektsii. Perevod s angl. pod red. R.M. Tikhilova. [Proceedings of the International Consensus Meeting on Periprosthetic Joint Infection]. Translated from English. ed. RM Tihilov. SPb: Vreden RNIITO; 2013. 355 p. (in Russ.)
11. Putlyaev VI, Safronov TV. New generation of the calcium phosphate biomaterials: the role of phase and chemical compositions. *Steklo i keramika* [Glass and Ceramics]. 2006; (3):30-33. (in Russ.)
12. Safina N, Safronov T, Barinov S. Bioceramics in medicine. *Steklo i keramika* [Glass and Ceramics]. 2007; (2):34-36. (in Russ.)
13. Barinov SM, Komlev VS. Calcium phosphate bone cements. *Inorganic Mater.* 2011; 47(13):1470-1485. Available at: <http://link.springer.com/article/10.1134/S0020168511130024#/page-1>
14. Bohner M. Design of ceramic-based cements and putties for bone graft substitution. *Eur Cell Mater.* 2010; 20:1-12.
15. Campana V, Milano G, Pagano E, Barba M, Cicione C, Salonna G, Lattanzi W. Bone substitutes in orthopedic surgery: from basic science to clinical practice. *J Mater Sci Mater Med.* 2014; 25:2445-2461.
16. Dorozhkin SV. Calcium orthophosphate cements and concretes. *Materials.* 2009; 2: 221-291. Available at: <http://www.mdpi.com/1996-1944/2/1/221>
17. Dorozhkin SV. Self-setting calcium orthophosphate formulations. *J Funct Biomater.* 2013; 4(4):209-311. doi: 10.3390/jfb4040209.
18. Ensing GT, Van Horn JR, van der Mei HC, Busscher HJ, Neut D. Copal bone cement is more effective in preventing biofilm formation than Palacos R-G. *Clin Orthop Relat Res.* 2008; 466:1492-1498.
19. Falagas ME, Roussos N, Gkegkes IG, Rafailidis PI, Karageorgopoulos D.E. Fosfomycin for the treatment of infections caused by Gram-positive cocci with advanced antimicrobial drug resistance: a review of microbiological, animal and clinical studies. *Expert Opin Investig Drugs.* 2009; 18:921-944.
20. Falagas ME, Kanellopoulou MD, Karageorgopoulos DE, Dimopoulos G, Rafailidis PI, Skarmoutsou ND et al. Antimicrobial susceptibility of multidrugresistant Gram negative bacteria to fosfomycin. *Eur J Clin Microbiol Infect Dis.* 2008; 27:439-443.
21. Greish YE, Brown PW. Phase evolution during the formation of stoichiometric hydroxyapatite at 37.4 degrees C. *J Biomed Mater Res B Appl Biomater.* 2003; 67(1):632-637.
22. Kurkcu M, Benlidayl ME, Cam B, Sertdemir YJ. Anorganic bovine-derived hydroxyapatite vs b-tricalcium phosphate in sinus augmentation: a comparative histomorphometric study. *Oral Implantol.* 2012; (38): 519-526.
23. Rouse MS, Piper KE, Jacobson M, Jacofsky DJ, Steckelberg JM, Patel R. Daptomycin treatment of *Staphylococcus aureus* experimental chronic osteomyelitis. *J Antimicrob Chemother.* 2006; 57(2): 301-305.
24. Meissner A, Haag R, Rahmzadeh R. Adjuvant fosfomycin medication in chronic osteomyelitis. *Infection.* 1989; 17:146-151.
25. Thomes BL, Murray PK, Bouchier-Hayes DP. Development of resistant strains of *Staphylococcus epidermidis* on gentamicin-loaded bone cement in vivo. *J Bone Joint Surg.* 2002; 84-B:758-760.
26. Tunney MM, Dunne N, Einarson G, McDowel A, Kerr A, Patrick S. Biofilm formation by bacteria isolated from retrieved failed prosthetic hip implants in an in vitro model of hip arthroplasty antibiotic prophylaxis. *J Orthop Res.* 2007; 25(1):2-10.
27. Wittmann DH. Chemotherapeutic principles of difficult-to-treat infections in surgery: II. Bone and joint infections. *Infection.* 1980; 8:330-333.
28. Zilberman M, Elsner JJ. Antibiotic-eluting medical devices for various applications. *J Controlled Release.* 2008; 130:202-215.

#### INFORMATION ABOUT AUTHORS:

*Konev Vladimir A.* – researcher of the research Department of experimental morphology, Vreden Russian Research Institute of Traumatology and Orthopedics

*Bozhkova Svetlana A.* – head of the research Department of prevention and treatment of wound infection and Department of clinical pharmacology, Vreden Russian Research Institute of Traumatology and Orthopedics

*Netylko Georgy I.* – head of the research Department of experimental morphology, Vreden Russian Research Institute of Traumatology and Orthopedics

*Afanasiev Alexandr V.* – orthopedic surgeon and laboratory researcher of the research Department of prevention and treatment of wound infection, Vreden Russian Research Institute of Traumatology and Orthopedics

*Rumakin Vasily P.* – head of the pathology Department, Vreden Russian Research Institute of Traumatology and Orthopedics

*Polyakova Ekaterina M.* – senior researcher of the research Department of prevention and treatment of wound infection, Vreden Russian Research Institute of Traumatology and Orthopedics

*Rukina Anna N.* – clinical bacteriologist and junior researcher of the research Department of prevention and treatment of wound infection, Vreden Russian Research Institute of Traumatology and Orthopedics

*Parfeev Dmitry G.* – head of trauma and orthopedic Department N 1, Vreden Russian Research Institute of Traumatology and Orthopedics